

# Siklus Estrus dan Bobot Uterus setelah Autotransplantasi Ovari secara Subkutan pada Mencit yang Diberi atau Tanpa Superovulasi

## *Oestrous Cycle and Uterine Weight after Subcutaneous Ovary Autotransplantation in Normal or Superovulated Mice*

KUSDIANTORO MOHAMAD\*, KOMANG BUDIARTA, I KETUT MUDITE ADNYANE,  
ITA DJUWITA, ARIEF BOEDIONO

*Bagian Anatomi, FKH, Institut Pertanian Bogor, Kampus Darmaga, Bogor 16680*

Diterima 21 Februari 2003/Disetujui 17 Juli 2003

Ovary transplantation can be used for animal conservation or reproductive rehabilitation on chemo- or radio-therapy patient. The aim of this research was to examine the oestrous cycle and the uterine weight of ovariectomized mice after dorsal subcutaneous ovary autotransplantation with or without superovulation treatments. Forty females of three months age DDY mice that had normal oestrous cycle were grouped into four treatments. Those were: (i) sham surgery without ovariectomy (normal, N); (ii) ovariectomy (O); (iii) ovariectomy and subcutaneous ovary autotransplantation (OA); and (iv) superovulation, ovariectomy, and subcutaneous ovary autotransplantation (SOA). Daily oestrous cycles were examined within 30 days whereas the uterine weight was measured on day-30. The result showed that there was no interrupted oestrous cycle after sham surgery in the N group, whereas oestrous cycle was not observed during 30 days of examination in the O group. In the OA and the SOA groups, the first oestrous cycle was observed on day  $10.60 \pm 2.41$  and  $9.90 \pm 2.02$  after surgery, respectively. The oestrous cycle interval of the OA ( $5.95 \pm 2.11$  days) and SOA ( $5.38 \pm 0.76$  days) groups were not significantly different than that of the N group ( $4.71 \pm 0.68$  days,  $P > 0.05$ ). The uterine weight of the OA ( $0.244 \pm 0.041$  g) and the SOA ( $0.228 \pm 0.057$  g) groups were not significantly different than that of the N group ( $0.213 \pm 0.063$  g,  $P > 0.05$ ), but were higher than that of the O group ( $0.061 \pm 0.024$  g,  $P < 0.05$ ). In conclusion, subcutaneous ovary autotransplantation could maintain mice oestrous cycle and uterine weight with or without superovulation treatment before surgery.

### PENDAHULUAN

Ovari merupakan organ penghasil sel telur dan hormon pada individu betina atau wanita. Ovari hewan langka yang mati, ternak yang dipotong, atau wanita yang mengalami ovariectomi dapat digunakan sebagai sumber sel telur untuk bank gamet dan produksi embrio *in vitro* (Shaw *et al.* 2000). Sel telur yang dikoleksi dari ovari dapat dimatangkan, difertilisasi dan dikultur *in vitro* sehingga dihasilkan embrio (Sztejn *et al.* 2000). Selanjutnya, embrio hasil produksi *in vitro* dapat ditransfer ke induk resipien untuk menghasilkan keturunan.

Selain digunakan untuk produksi embrio *in vitro*, ovari yang mengandung ratusan bahkan ribuan folikel primordial dapat ditumbuhkan *in vivo* dengan teknik transplantasi (Newton 1998). Dengan teknik ini, selain dihasilkan sel telur juga dihasilkan hormon-hormon reproduksi yang berfungsi memelihara siklus dan fungsi organ reproduksi (Schnorr *et al.* 2002).

Jumlah sel telur yang digunakan untuk produksi embrio *in vivo* dan *in vitro* dapat ditingkatkan dengan teknik superovulasi. Superovulasi merupakan teknik penyuntikan hormon gonadotropin untuk memperbanyak folikel yang

berkembang sehingga ovulasi terjadi lebih banyak dari normal (Hogan *et al.* 1986; Redina *et al.* 1994). Penggunaan teknik superovulasi yang dilakukan sebelum pengambilan ovari dapat mengoptimalkan perolehan sel telur. Sel telur hasil superovulasi dapat digunakan untuk produksi embrio *in vitro* dan ovari sisanya masih dapat digunakan untuk tujuan pembekuan dan transplantasi. Sampai sejauh ini belum pernah dilaporkan penggunaan ovari yang telah disuperovulasi untuk tujuan pembekuan maupun transplantasi.

Salah satu aplikasi teknik pembekuan dan transplantasi ovari ialah pada pasien kanker yang akan menjalani kemoterapi atau radioterapi (Newton 1998). Untuk menyelamatkan ovari dari kerusakan akibat efek samping terapi, ovari diambil dan dibekukan sebelum terapi dan selanjutnya ditransplantasikan setelah terapi. Perlakuan tersebut diharapkan dapat mempertahankan ovari tetap hidup *in vivo*, menghasilkan sel telur dan memelihara siklus reproduksi (Oktay *et al.* 1998).

Transplantasi dapat dilakukan pada individu yang sama (autotransplantasi); individu yang berbeda, tetapi memiliki genetika yang sama atau kembar identik (isotransplantasi); individu yang berbeda, tetapi dari spesies yang sama (allotransplantasi); atau individu yang berbeda dari spesies yang berbeda (xenotransplantasi) (Baratawidjaja 2000). Pada autotransplantasi, penolakan jaringan hampir tidak ada karena

\*Penulis untuk korespondensi, Tel./Fax. +62-251-421823, E-mail: kusm20@yahoo.com

ovari yang ditransplantasikan merupakan jaringan milik sendiri. Autotransplantasi ovari telah dilaporkan pada tikus (Corleta *et al.* 1998). Sebaliknya pada allotransplantasi dan xenotransplantasi, respons penolakan atau penerimaannya dapat terjadi bergantung pada histokompatibilitas dari donor dan resipien (Baratawidjaja 2000). Untuk mengatasi respons penolakan pada allotransplantasi dan xenotransplantasi, ovari ditransplantasikan kepada resipien imunodefisiensi, misalnya mencit tanpa timus (*athymic mice*) (Gunasena *et al.* 1997) dan mencit *Severe Combined Immune Deficiency (SCID mice)* (Gosden *et al.* 1994).

Berdasarkan tempat transplantasi, ovari dapat ditransplantasikan di bursa ovari (*orthotopic transplantation*) atau di luar bursa ovari (*heterotopic transplantation*). Transplantasi ovari di bursa ovari telah dilaporkan pada mencit (Sztejn *et al.* 1998; Candy *et al.* 2000) dan domba (Baird *et al.* 1999; Salle *et al.* 1999). Sedangkan transplantasi ovari di luar bursa ovari telah dilaporkan di daerah subkutan primata (Schnorr *et al.* 2002), subkutan mencit (Weissman *et al.* 1999), subkapsular ginjal mencit (Gosden *et al.* 1994; Gook *et al.* 2001), intraperitoneal dan subkutan tikus (Callejo *et al.* 1999), dan endometrium tikus bunting (Kagabu & Umezu 2000).

Daerah subkutan merupakan salah satu tempat transplantasi yang sering digunakan. Daerah ini memiliki beberapa kelebihan, yaitu memiliki ruang yang cukup untuk transplantasi ovari yang berukuran besar, secara teknik mudah dilakukan, serta mudah dijangkau sehingga jika ingin dilakukan pengambilan sel telur secara aspirasi tidak memerlukan bedah laparotomi (Weissman *et al.* 1999). Selain itu, pembuluh darah subkutan mampu mensuplai sistem vaskularisasi pada ovari yang ditransplantasikan (Dissen *et al.* 1994).

Viabilitas ovari setelah transplantasi dapat dievaluasi dengan beberapa cara. Pertama, evaluasi dapat dilakukan dengan mengukur secara langsung kadar hormon hewan resipien seperti hormon estrogen dan gonadotropin (Baird *et al.* 1999; Callejo *et al.* 1999). Kedua, evaluasi dapat dilakukan dengan melihat efek hormon estrogen secara tak langsung pada target organ seperti epitel vagina dan bobot uterus (Gunasena *et al.* 1997; Corleta *et al.* 1998). Ketiga, evaluasi dapat dilakukan dengan melihat folikulogenesis yang terjadi di ovari secara histologi (Gosden *et al.* 1994; Sztejn *et al.* 1998). Pengamatan perubahan epitel vagina yang menunjukkan gambaran siklus estrus dan pengukuran bobot uterus merupakan cara sederhana, tetapi memiliki ketepatan yang baik untuk mengetahui apakah ovari yang ditransplantasikan tumbuh dan menghasilkan hormon estrogen. Meskipun demikian, pengamatan perkembangan folikel pada ovari akan memastikan apakah efek tak langsung yang diamati merupakan hasil dari ovari yang ditransplantasikan.

Penelitian ini bertujuan mengetahui keadaan siklus estrus dan bobot uterus setelah autotransplantasi ovari secara subkutan pada mencit yang mendapatkan atau tanpa perlakuan superovulasi sebelum bedah. Penelitian ini diharapkan bermanfaat sebagai model bagi upaya optimalisasi perolehan sel gamet dengan menggabungkan teknik superovulasi dan transplantasi sehingga dapat diterapkan pada spesies yang lain.

## BAHAN DAN METODE

**Hewan Percobaan.** Hewan yang digunakan sebanyak 40 ekor mencit (*Mus musculus albinus*) betina galur DDY berumur tiga bulan yang memiliki siklus estrus normal. Siklus estrus mencit dievaluasi dengan pemeriksaan ulas vagina. Mencit dipelihara dengan kondisi 12 jam gelap dan 12 jam terang serta diberi pakan dan minum secara *ad libitum*.

**Siklus Estrus.** Siklus estrus diperiksa dengan metode ulas vagina dan diwarnai dengan pewarnaan Giemsa 10%. Pemeriksaan sitologi hasil ulas vagina dilakukan dengan mikroskop cahaya pembesaran obyektif 10 dan 40 kali. Penentuan fase siklus hasil ulas vagina ditentukan berdasarkan jumlah kualitatif sel-sel epitel vagina. Fase proestrus ditunjukkan oleh keberadaan sel-sel epitel berinti, fase estrus ditunjukkan oleh keberadaan sel-sel epitel yang mengalami pertandukan (*cornified cells*), fase metestrus ditunjukkan oleh keberadaan sel-sel pertandukan dan sel-sel darah putih, sedangkan fase diestrus ditunjukkan oleh keberadaan sel-sel darah putih (Redina *et al.* 1994).

**Superovulasi.** Superovulasi dilakukan menggunakan hormon gonadotropin (Hogan *et al.* 1986). Mencit disuntik dengan hormon *pregnant mare's serum gonadotropin (PMSG, Folligon, Intervet, Netherlands)* dengan dosis 5 IU (0.05 ml) per ekor secara intra peritoneal dan 48 jam kemudian dilanjutkan dengan penyuntikan hormon *human chorionic gonadotropin (hCG, Chorulon, Intervet, Netherlands)* dengan dosis 5 IU (0.05 ml) per ekor secara intra peritoneal. Setelah penyuntikan hCG, mencit dikandangkan dengan pejantan dari galur yang sama dengan perbandingan jantan:betina = 1:1. Pada 20 jam setelah penyuntikan hCG, diperiksa terbentuknya sumbat vagina (*vaginal plug*) yang menandakan telah terjadinya perkawinan diperiksa. Pada 24 jam setelah penyuntikan hCG, mencit yang menunjukkan sumbat vagina disiapkan untuk proses pembedahan (ovariotomi dan autotransplantasi).

**Ovariectomi dan Autotransplantasi.** Ovariectomi dilakukan melalui bedah punggung dengan metode transfer embrio (Hogan *et al.* 1986; Mohamad *et al.* 1999) yang telah dimodifikasi. Mencit dibius menggunakan campuran 0.3 mg *xylazine* dan 1.5 mg *ketamine* (0.03 ml) per ekor secara ip. Setelah terbius, kulit daerah punggung disayat dan jaringan subkutan dikuakkan. Ovari kiri dicapai melalui sayatan di dinding abdomen sebelah kiri daerah legok lapar (*flank*). Bantalan lemak ditarik sehingga ovari beserta tuba Fallopii dan kornua uteri keluar dari rongga abdomen. Ovari beserta bursa ovari diambil untuk menghindari ada bagian ovari yang tersisa. Selanjutnya kornua uteri dan tuba Fallopii dikembalikan ke dalam rongga abdomen. Ovari kanan diambil dengan cara yang serupa. Terakhir, kulit dijahit dan diberi antibiotik untuk penyembuhan.

Autotransplantasi dilakukan di subkutan daerah punggung pada mencit yang sama. Setelah ovari diambil dengan teknik ovariectomi, ovari dibersihkan dari lemak dan bursa ovari. Ovari dibilas dan disimpan dalam cawan petri yang mengandung larutan NaCl fisiologi steril dan diletakkan di atas balok es. Jaringan subkutan daerah punggung di sisi kiri

dan kanan sayatan kulit dikuakkan untuk mencapai pembuluh darah subkutan. Kemudian pembuluh darah subkutan disayat beberapa kali sampai terjadi pendarahan. Ovari yang telah dibelah diletakkan pada daerah pendarahan pada sisi tubuh yang sama. Penyayatan pembuluh darah subkutan dan pemotongan ovari menjadi dua dimaksudkan untuk merangsang vaskularisasi oleh pembuluh darah subkutan pada ovari transplan.

Bedah semu dilakukan pada mencit kontrol. Pada bedah semu, semua prosedur pembedahan dilakukan sama seperti pada ovariektomi kecuali tidak dilakukan pengambilan ovari. Seluruh prosedur pembedahan, baik pada mencit ovariektomi, autotransplantasi ovari subkutan, dan bedah semu dilakukan dalam waktu 30-40 menit per ekor mencit, dengan waktu ovari berada di dalam NaCl fisiologis pada perlakuan autotransplantasi berkisar antara 5-10 menit.

**Histologi.** Perkembangan folikel ovari normal dan hasil autotransplantasi dievaluasi melalui gambaran histologi. Prosedur histologi standar dilakukan terhadap jaringan ovari (Kiernan 1990). Secara garis besar, jaringan ovari mencit difiksasi dalam larutan Bouin (campuran asam pikrat jenuh: formalin: asam asetat glasial = 15:5:1) selama 24 jam. Jaringan didehidrasi dalam alkohol secara bertahap (dari konsentrasi 70% mencapai 100%), dijernihkan dalam silol, lalu diblok dalam parafin. Jaringan dalam parafin disayat dengan ketebalan 5  $\mu$ m dan dilekatkan pada gelas obyektif. Selanjutnya preparat dikeringkan selama satu malam dalam inkubator (40°C). Preparat kemudian dideparafinisasi dalam silol, direhidrasi dalam alkohol, dan diwarnai dengan hematoxilinen eosin (HE).

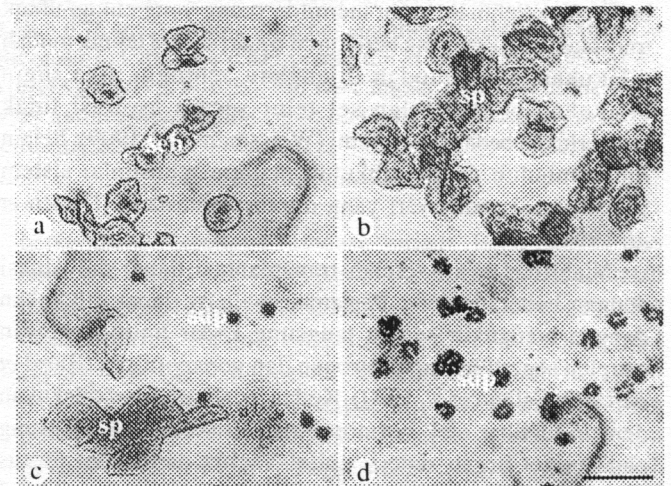
**Rancangan Percobaan.** Penelitian ini menggunakan rancangan acak lengkap dengan empat perlakuan, yaitu (i) mencit bedah semu (normal, N); (ii) mencit ovariektomi (O); (iii) mencit ovariektomi dan autotransplantasi ovari subkutan (OA); dan (iv) mencit superovulasi, ovariektomi dan autotransplantasi ovari subkutan (SOA). Setiap perlakuan menggunakan 10 ekor mencit. Data yang diperoleh berupa rata-rata siklus estrus dan bobot uterus dianalisis dengan sidik ragam (ANOVA) dilanjutkan dengan uji Duncan pada selang kepercayaan 95% ( $P = 0.05$ ) menggunakan program SAS.

**Evaluasi.** Siklus estrus mencit diperiksa setiap hari setelah bedah sampai hari ke-30 setelah bedah. Pada hari ke-30, semua mencit dibunuh dengan cara *dislocatio cervicalis*, bobot uterus ditimbang, jaringan ovari (kecuali kelompok ovariektomi) difiksasi dan diperiksa gambaran histologinya.

## HASIL

**Sitologi Ulas Vagina.** Hasil ulas vagina mencit N, OA, dan SOA menunjukkan perubahan sitologi sel-sel epitel vagina yang normal, yaitu sel-sel epitel berinti untuk fase proestrus, sel-sel pertandukan untuk fase estrus, sel-sel pertandukan dan sel-sel darah putih untuk fase metestrus, serta sel-sel darah putih untuk fase diestrus (Gambar 1). Pada mencit O, gambaran ulas vagina menunjukkan fase diestrus yang panjang dan kadang-kadang disertai lendir pada hasil ulasan. Pada fase ini, sel-sel darah putih secara dominan terlihat selama pengamatan, tidak pernah dijumpai sel pertandukan, dan secara sporadik masih dijumpai sejumlah kecil sel epitel berinti. Fase diestrus pada mencit O ini tidak berubah sampai akhir masa pengamatan.

**Siklus Estrus.** Rataan waktu siklus estrus menghilang, waktu siklus estrus muncul kembali, panjang siklus estrus, dan panjang fase estrus mencit N, O, OA, dan SOA dapat dilihat pada Tabel 1. Perlakuan ovariektomi pada kelompok O, OA, dan SOA menyebabkan menghilangnya siklus estrus antara hari ke-2 sampai dengan hari ke-4 setelah pembedahan (hari ke-3.10  $\pm$  0.32, 2.80  $\pm$  0.42, dan 3.10  $\pm$  0.32 berturut-turut untuk kelompok O, OA, dan SOA). Siklus estrus muncul kembali pada hari ke-10.60  $\pm$  2.41 untuk mencit OA dan hari



Gambar 1. Gambaran sitologi ulas vagina mencit pada berbagai fase siklus estrus. a. Proestrus, ditandai oleh sel epitel berinti (seb); b. Estrus, ditandai oleh sel pertandukan (sp); c. Metestrus, ditandai oleh sel pertandukan dan sel darah putih (sdp); d. Diestrus, ditandai oleh sel darah putih. Pewarnaan Giemsa 10%. Garis skala untuk a-d = 20  $\mu$ m.

Tabel 1. Keadaan siklus estrus pada mencit normal (N); ovariektomi (O); ovariektomi dan autotransplantasi ovari subkutan (OA); dan superovulasi, ovariektomi, dan autotransplantasi ovari subkutan (SOA) (rata-rata  $\pm$  sd)

Hewan	n	Waktu siklus menghilang (hari ke-)	Waktu siklus muncul (hari ke-)	Panjang siklus (hari)	Panjang fase estrus (hari)
N	10	**	**	4.71 $\pm$ 0.68a	1.89 $\pm$ 0.32a
O	10	3.10 $\pm$ 0.32a	*	*	*
OA	10	2.80 $\pm$ 0.42a	10.60 $\pm$ 2.41a	5.95 $\pm$ 2.11a	3.24 $\pm$ 1.91b
SOA	10	3.10 $\pm$ 0.32a	9.90 $\pm$ 2.02a	5.38 $\pm$ 0.76a	2.34 $\pm$ 0.75ab

\*\* siklus tetap berlangsung; \* siklus tidak pernah muncul. Pada kolom yang sama a, b berbeda nyata ( $P < 0.05$ )



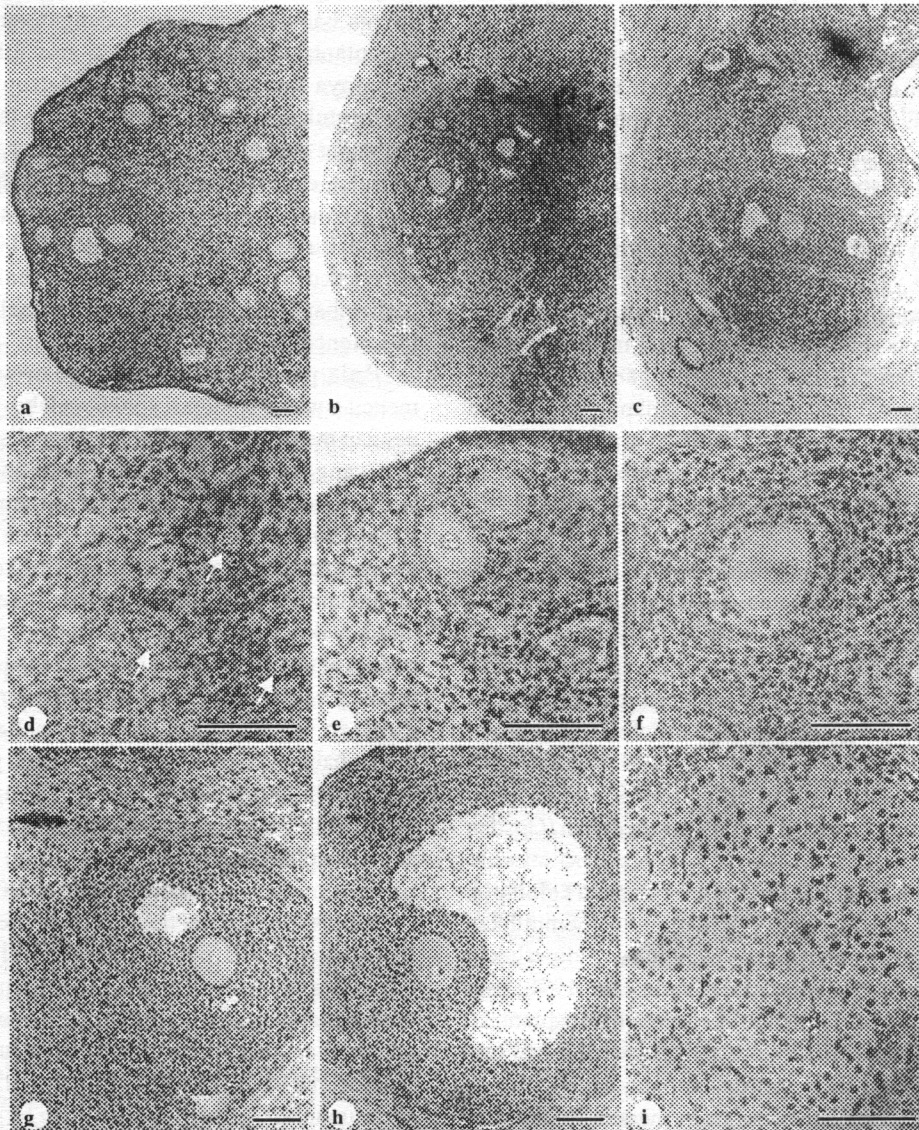
ke-9.90 ± 2.02 untuk mencit SOA ( $P > 0.05$ ), tetapi tidak pernah muncul selama 30 hari pengamatan pada mencit O. Panjang siklus estrus mencit OA ( $5.95 \pm 2.11$  hari) dan mencit SOA ( $5.38 \pm 0.76$  hari) tidak berbeda nyata dengan mencit N ( $4.71 \pm 0.68$  hari) ( $P > 0.05$ ). Panjang fase estrus OA tidak berbeda nyata dengan SOA, tetapi berbeda nyata dibandingkan dengan mencit normal ( $P < 0.05$ ).

**Histologi Ovari.** Gambaran histologi ovari mencit OA dan SOA menunjukkan ovari yang tumbuh dikelilingi oleh jaringan ikat subkutan (Gambar 2). Meskipun tumbuh di dalam jaringan ikat dengan lingkungan yang berbeda dibandingkan dengan di dalam bursa ovari, tetapi folikel yang berkembang menunjukkan morfologi yang normal. Semua tahap perkembangan folikel mulai dari folikel primordial, primer, sekunder, dan tersier (antral) terdapat pada ovari hasil autotransplantasi subkutan baik pada kelompok OA maupun SOA.

**Bobot Uterus.** Rataan bobot uterus untuk keempat kelompok mencit dapat dilihat pada Gambar 3. Bobot uterus mencit O menurun drastis pada hari ke-30 setelah bedah dan berbeda nyata dibandingkan dengan ketiga kelompok lainnya ( $P < 0.05$ ).

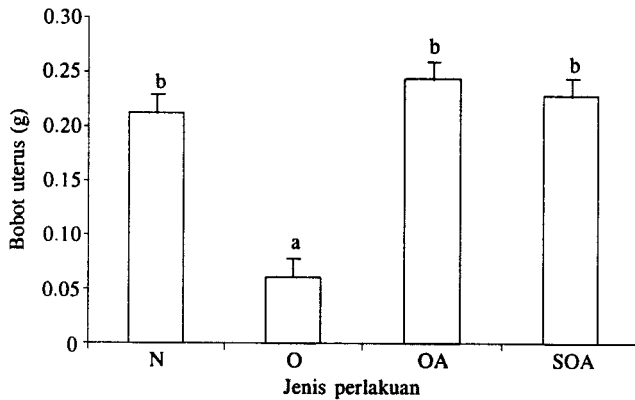
## PEMBAHASAN

Perlakuan bedah semu untuk kelompok mencit normal tidak mempengaruhi panjang siklus dan fase estrus. Mencit tidak mengalami penghentian siklus sebagaimana kelompok mencit yang mengalami ovariectomi. Hasil ini menunjukkan perlakuan bedah meliputi penggunaan obat bius, penyayatan kulit dan pembukaan ruang abdomen tidak mempengaruhi fungsi ovari. Hal ini tercermin pada panjang siklus dan fase estrus mencit N yang tetap normal.



Gambar 2. Perkembangan folikel pada ovari mencit normal dan autotransplantasi. a. Ovari mencit normal; b. Ovari mencit setelah autotransplantasi subkutan, dikelilingi jaringan ikat subkutan (sk); c. Ovari mencit yang disuperovulasi setelah autotransplantasi pada subkutan, dikelilingi jaringan ikat subkutan; d-i. Morfologi folikel dari ovari autotransplantasi subkutan menunjukkan adanya struktur folikel primordial (d, tanda panah), folikel primer (e), folikel sekunder (f), folikel tersier (g), folikel de Graaf (h), dan korpus luteum (i). Pewarnaan hematoxilin-eosin. Garis skala untuk a-i = 80  $\mu$ m.





Gambar 3. Perbandingan bobot uterus mencit normal (N); ovariektomi (O); ovariektomi dan autotransplantasi ovarii secara subkutan (OA); superovulasi, ovariektomi dan autotransplantasi ovarii secara subkutan (SOA). a, b berbeda nyata ( $P < 0.05$ ).

Perkembangan dan kemampuan ovarii setelah transplantasi untuk menghasilkan hormon estrogen dapat dilihat secara tidak langsung melalui efek estrogen yang dihasilkan terhadap perubahan sitologi epitel vagina. Estrogen menyebabkan peningkatan mitosis dan proliferasi sel-sel epitel dan proses pertandukan pada sel-sel epitel permukaan (Fox & Laird 1970). Konsentrasi estrogen yang tinggi dari folikel de Graaf pada saat estrus mengakibatkan penebalan dinding vagina dan sel-sel pertandukan terlihat dominan pada hasil ulas vagina. Sebaliknya, mencit yang tidak memiliki ovarii (ovariektomi) atau ovarii yang ditransplantasikan tidak tumbuh, maka dinding epitel vagina menipis sehingga sel-sel epitel maupun sel-sel pertandukan tidak terlihat atau terlihat dengan jumlah yang sangat sedikit pada hasil ulas vaginanya. Adapun munculnya sel-sel epitel secara sporadik dalam jumlah yang sedikit pada mencit ovariektomi dapat terjadi sebagai akibat rangsangan mekanis pada saat dilakukan ulas vagina (Weissman *et al.* 1999).

Perlakuan ovariektomi pada kelompok O, OA, dan SOA mengakibatkan siklus estrus menghilang pada hari ke-2 sampai dengan ke-4 setelah bedah. Hilangnya ovarii mengakibatkan estrogen tidak diproduksi sehingga tidak mampu merangsang dan memelihara pertumbuhan sel-sel epitel vagina. Hasil yang sama mengenai efek ovariektomi terhadap hilangnya hormon estrogen dan siklus estrus pada mencit berdasarkan pada waktu menutupnya vagina telah dilaporkan terjadi pada hari ke-3 setelah pembedahan (Gosden *et al.* 1994).

Mencit yang mendapat transplantasi ovarii pada kelompok OA dan SOA memerlukan waktu 9-10 hari untuk memulihkan siklus estrus. Waktu ini merupakan waktu yang diperlukan untuk pembentukan neovaskularisasi (Sztejn *et al.* 1998) bagi ovarii transplan dan pertumbuhan folikel setelah transplantasi. Weissman *et al.* (1999) melaporkan sel-sel pertandukan (estrus) terlihat pada hari ke-9 sampai dengan ke-14 setelah transplantasi ovarii secara subkutan pada mencit. Sedangkan pada transplantasi ovarii fetus mencit ke mencit dewasa dibutuhkan waktu yang lebih lama untuk siklus estrus muncul kembali, yaitu rata-rata pada hari ke-20 setelah transplantasi (Cox *et al.* 1996). Sztejn *et al.* (1998) melaporkan bahwa pada 24 jam setelah transplantasi terjadi haemorrhagi pada jaringan

ovarii mencit yang ditransplantasikan di bursa ovarii. Setelah hari ke-5 teramati perkembangan sejumlah folikel kecil dan neovaskularisasi mulai jelas terlihat. Pada hari ke-30 setelah transplantasi, ovarii sepenuhnya berfungsi yang terbukti dengan berkembangnya berbagai jenis folikel dan corpus luteum pada jaringan ovarii.

Panjang siklus estrus mencit yang mendapat transplantasi ovarii tidak berbeda nyata dibandingkan dengan mencit normal. Hasil serupa dilaporkan oleh Gunasena *et al.* (1997) bahwa panjang siklus estrus berdasarkan munculnya sel-sel epitel vagina tidak berbeda nyata antara mencit bedah semu, mencit yang mendapat transplantasi ovarii segar, dan mencit yang mendapat transplantasi ovarii beku. Mencit yang diberi perlakuan superovulasi terlebih dahulu sebelum transplantasi dan mencit tanpa superovulasi tidak menunjukkan perbedaan pada panjang siklus estrus, tetapi panjang fase estrus lebih baik (pendek) pada mencit yang diberi perlakuan superovulasi dibandingkan dengan mencit tanpa superovulasi. Hal ini diduga bahwa mencit dengan superovulasi, pada saat transplantasi perdarahan pada sisa folikel yang pecah dan tingginya kadar hormon gonadotropin akan merangsang pembentukan neovaskularisasi yang lebih baik. Gonadotropin dapat meningkatkan faktor-faktor angiogenik, terutama *vascular endothelial growth factor* (VEGF) dan *transforming growth factor- $\beta_1$*  ( $TGF\beta_1$ ) yang berperan dalam neovaskularisasi (Dissen *et al.* 1994). Pembentukan neovaskularisasi yang lebih baik berakibat pada perkembangan folikel di ovarii dan akhirnya pada siklus estrus mencit tersebut.

Pada penelitian ini terdapat kecenderungan fase estrus mencit autotransplantasi subkutan lebih panjang dibandingkan dengan mencit normal. Hal ini dapat disebabkan oleh jaringan ikat yang melingkupi ovarii transplan (Gambar 2a,c) yang berbeda dengan kondisi normal (Gambar 2a) serta pembuluh darah subkutan yang tidak sebesar pembuluh ovarii menyebabkan gangguan ovulasi. Folikel de Graaf yang tidak mengalami ovulasi akan membuat kadar estrogen tetap tinggi untuk waktu yang lebih lama. Dengan adanya estrogen tinggi pada waktu yang lebih lama, maka sel-sel pertandukan pada dinding vagina juga akan bertahan lama sebagai akibat efek estrogen terhadap proliferasi sel-sel epitel vagina. Hal ini menyebabkan fase estrus menjadi lebih panjang. Konsekuensi berikutnya akibat kadar estrogen yang tinggi dalam waktu yang lebih panjang ialah peningkatan bobot uterus mencit autotransplantasi subkutan meskipun secara statistik tidak berbeda nyata dengan mencit normal (Gambar 3).

Siklus estrus yang muncul pada mencit autotransplantasi merupakan hasil perkembangan folikel dari ovarii yang ditransplantasikan. Hal ini dibuktikan dengan terdapatnya berbagai tahap perkembangan folikel mulai dari folikel primordial sampai dengan korpus luteum (Gambar 2d-i). Secara morfologi, folikel tumbuh normal meskipun terlihat penurunan dari jumlah folikel yang tersisa di ovarii transplan. Kematian folikel, terutama akibat kondisi ischaemia dan apoptosis, terjadi selama 5-7 hari pertama setelah transplantasi dengan kematian folikel sebesar 42-45% (Nugent *et al.* 1998; Liu *et al.* 2002).

Keberadaan hormon estrogen selain ditunjukkan oleh siklus estrus juga dapat dilihat pada bobot uterus. Mencit yang mendapat transplantasi ovarium memiliki rataan bobot uterus yang tidak berbeda dibandingkan dengan mencit normal. Sebaliknya pada mencit ovariectomi, bobot uterus menurun drastis (Gambar 3). Hasil serupa juga dilaporkan oleh Bamber *et al.* (1980), yaitu bobot uterus mencit yang mendapat transplantasi ovarium tidak berbeda dibandingkan dengan mencit normal, tetapi berbeda nyata dengan mencit ovariectomi tanpa transplantasi ovarium. Hasil yang sama juga telah dilaporkan pada tikus (Corleta *et al.* 1998). Tikus yang mendapat autotransplantasi ovarium utuh atau potongan jaringan ovarium mempunyai bobot uterus yang tidak berbeda dibandingkan bobot uterus tikus normal, tetapi berbeda nyata dibandingkan dengan bobot uterus tikus ovariectomi.

Selain uterus, bobot ovarium hasil transplantasi juga tidak berbeda dengan bobot ovarium mencit normal (Bamber *et al.* 1980). Bobot ovarium dipengaruhi oleh usia donor dan resipien (Parkening *et al.* 1985). Donor tua atau resipien tua mempunyai bobot ovarium yang lebih rendah dibandingkan dengan donor muda dan resipien muda. Hal ini tidak saja dipengaruhi oleh mekanisme intragonad, tetapi juga oleh ekstragonad terutama aksis hipotalamus-hipofise. Pada penelitian ini tidak diukur bobot ovarium karena pada pengambilan jaringan ovarium, jaringan ikat subkutan ikut terbawa sehingga bobot ovarium lebih besar dari pada nilai bobot sebenarnya.

Dari penelitian ini disimpulkan bahwa autotransplantasi ovarium secara subkutan dapat mempertahankan siklus estrus dan bobot uterus mencit yang diovariectomi, baik dengan maupun tanpa perlakuan superovulasi. Lebih lanjut, hasil ini menunjukkan bahwa ovarium yang telah mengalami superovulasi masih dapat digunakan sebagai donor bagi transplantasi dengan kualitas yang tidak berbeda dibandingkan dengan ovarium normal.

### UCAPAN TERIMA KASIH

Peneliti mengucapkan terima kasih kepada Direktorat Jenderal Pendidikan Tinggi, Departemen Pendidikan Nasional yang telah mendanai melalui Hibah Bersaing X No. 013/LIT/BPPK-SDM/IV/2002.

### DAFTAR PUSTAKA

- Baird DT, Webb R, Campbell BK, Harkness LM, Gosden RG. 1999. Long-term ovarian function in sheep after ovariectomy and transplantation of autografts stored at -196°C. *Endocrinol* 140:462-471.
- Bamber S, Iddon CA, Charlton HM, Ward BJ. 1980. Transplantation of the gonads of hypogonadal (hpg) mice. *J Reprod Fertil* 58:249-252.
- Baratawidjaja KG. 2000. *Imunologi Dasar*. Ed ke-4. Jakarta: Balai Penerbit FK-UI. hlm 182-192.
- Callejo J, Jauregui MT, Valls C, Fernandez ME, Cabre S, Lailla JM. 1999. Heterotopic ovarian transplantation without vascular pedicle in syngeneic Lewis rats: six-month control of estradiol and follicle-stimulating hormone concentrations after intraperitoneal and subcutaneous implants. *Fertil Steril* 72:513-517.
- Candy CJ, Wood MJ, Whittingham DG. 2000. Restoration of a normal reproductive lifespan after grafting of cryopreserved mouse ovaries. *Hum Reprod* 15:1300-1304.
- Corleta HE, Corleta O, Capp E, Eldeweiss MI. 1998. Subcutaneous autologous ovarian transplantation in Wistar rats maintains hormone secretion. *Fertil Steril* 70:16-19.
- Cox SL, Shaw J, Jenkin G. 1996. Transplantation of cryopreserved fetal ovarian tissue to adult recipients in mice. *J Reprod Fertil* 107:315-322.
- Dissen GA, Lara HE, Fahrenbach WH, Costa ME, Ojeda SR. 1994. Immature rat ovaries become revascularized rapidly after autotransplantation and show a gonadotropin-dependent increase in angiogenic factor gene expression. *Endocrinol* 134:1146-1154.
- Fox RR, Laird CW. 1970. Sexual cycles. Di dalam: Hafez ESE (ed). *Reproduction and Breeding Techniques for Laboratory Animals*. Philadelphia: Lea & Febiger. hlm 107-122.
- Gook DA, McCully BA, Edgar DH, McBain JC. 2001. Development of antral follicles in human cryopreserved ovarian tissue following xenografting. *Hum Reprod* 16:417-422.
- Gosden RG, Boulton MI, Grant K, Webb R. 1994. Follicular development from ovarian xenografts in SCID mice. *J Reprod Fertil* 101:619-623.
- Gunasena KT, Lakey JRT, Villines PM, Critser ES, Critser JK. 1997. Allogeneic and xenogeneic transplantation of cryopreserved ovarian tissue to athymic mice. *Biol Reprod* 57:226-231.
- Hogan B, Constantini F, Lacy E. 1986. *Manipulating the Mouse Embryos: a Laboratory Manual*. New York: Cold Spring Harbor Laboratory. hlm 135-145.
- Kagabu S, Umezumi M. 2000. Transplantation of cryopreserved mouse, chinese hamster, rabbit, Japanese monkey and rat ovaries into rat recipients. *Exp Anim* 49:17-21.
- Kiernan JA. 1990. *Histological & Histochemical Methods: Theory & Practice*. Ed ke-2. Oxford: Pergamon Pr.
- Liu J, Van der Elst J, Van den Broecke R, Dhont M. 2002. Early massive follicle loss and apoptosis in heterotopically grafted newborn mouse ovaries. *Hum Reprod* 17:605-611.
- Mohamad K, Eriani K, Djuwita I, Boediono A. 1999. Perkembangan *in vitro* dan *in vivo* embrio mencit tanpa zona pelusida. *Media Vet* 6:1-4.
- Newton H. 1998. The cryopreservation of ovarian tissue as a strategy for preserving the fertility of cancer patient. *Hum Reprod Update* 4:237-247.
- Nugent D, Newton H, Gallivan L, Gosden RG. 1998. Protective effect of vitamin E on ischaemia-reperfusion injury in ovarian graft. *J Reprod Fertil* 114:341-346.
- Oktay K, Newton H, Aubard Y, Salha O, Gosden RG. 1998. Cryopreservation of immature human oocytes and ovarian tissue: an emerging technology? *Fertil Steril* 69:1-7.
- Parkening TA, Collins TJ, Elder FFB. 1985. Orthotopic ovarian transplantations in young and aged C57BL/6J mice. *Biol Reprod* 32:989-997.
- Redina OE, Amstislavsky SY, Maksimovsky LF. 1994. Induction of superovulation in DD mice at different stage of the estrus cycle. *J Reprod Fertil* 102:263-267.
- Salle B, Lornage J, Demirci B, Vaudoyer F, Poirel MT, Franck M, Rudigoz RC, Guerin JF. 1999. Restoration of ovarian steroid secretion and histologic assessment after freezing, thawing, and autograft of hemi-ovary in sheep. *Fertil Steril* 72:366-370.
- Schnorr J, Oehninger S, Toner J, Hsiu J, Lanzendorf S, Williams R, Hodgen G. 2002. Functional studies of subcutaneous ovarian transplants in non-human primates: steroidogenesis, endometrial development, ovulation, menstrual patterns and gamete morphology. *Hum Reprod* 17:612-619.
- Shaw JM, Oranratnachai A, Trounson AO. 2000. Fundamental cryobiology of mammalian oocytes and ovarian tissue. *Theriogenology* 53:59-72.
- Sztejn J, Sweet H, Farley J, Mobraaten L. 1998. Cryopreservation and orthotopic transplantation of mouse ovaries: New approach in gamete banking. *Biol Reprod* 58:1071-1074.
- Sztejn JM, O'Brien MJ, Farley J, Mobraaten LE, Eppig JJ. 2000. Rescue of oocytes from antral follicles of cryopreserved mouse ovaries: competence to undergo maturation, embryogenesis, and development to term. *Hum Reprod* 15:567-571.
- Weissman A, Gotlieb L, Colgan T, Jurisiciva A, Greenblat EM, Casper RF. 1999. Preliminary experience with subcutaneous human ovarian cortex transplantation in the NOD-SCID mouse. *Biol Reprod* 60:1462-1467.