

GAMBARAN TIGA DIMENSI JARINGAN IKAT SUBEPITELIA PADA LAMBUNG DEPAN KANCIL (*Tragulus javanicus*)

THREE DIMENSIONAL ARCHITECTURE OF THE SUBEPITHELIAL CONNECTIVE TISSUE IN THE FORESTOMACH OF THE LESSER MOUSE DEER (*Tragulus javanicus*)

Savitri Novelina¹, Srihadi Agungpriyono¹, Yoshio Yamamoto², Chairun Nisa¹, Nobuo Kitamura³, dan Junzo Yamada³

¹Bagian Anatomi Fakultas Kedokteran Hewan Institut Pertanian Bogor, Jl. Taman Kencana 1 No. 3 Bogor 16151, INDONESIA

²Department of Veterinary Anatomy, Faculty of Agriculture, Gifu University, Japan

³Department of Veterinary Anatomy, Obihiro University of Agriculture and Veterinary Medicine, Japan.

ABSTRAK

Media Veteriner. 1999. 6(4): 25-29.

Gambaran tiga dimensi jaringan ikat subepitelial lambung depan (rumen dan retikulum) kancil telah dipelajari menggunakan mikroskop elektron pemindai setelah maserasi dengan larutan NaOH 10%. Secara umum struktur jaringan ikat dari rumen dan retikulum mempunyai gambaran dasar yang sama, yaitu menyerupai bentuk sarang lebah. Gambaran ini sama untuk semua bagian rumen dan retikulum yang diamati. Dinding primer menjadi batas dari setiap rongga sel sarang lebah, yang didalamnya terdapat dinding sekunder dan dinding tersier yang berhubungan dengan dinding primer. Dinding primer pada rumen menyerupai bentuk daun atau lamel, sedangkan pada retikulum berbentuk batang. Bentuk sarang lebah pada *papilla rumen* menunjukkan pola yang sama dari bagian apikal sampai bagian basal. Sebaliknya pada *papilla retikulum*, bentuk sarang lebah didominasi oleh dinding primer di bagian apikalnya tanpa ada dinding sekunder dan tersier. Jaringan ikat subepitelial terdiri dari serabut-serabut kolagen yang tersusun seperti anyaman. Anyaman serabut kolagen pada rumen terlihat lebih rapat dibanding pada retikulum. Perbedaan-perbedaan yang ditemukan menunjukkan adanya perbedaan fungsi rumen dan retikulum pada sistem pencernaan kancil.

Kata-kata kunci: lambung depan, kancil, *scanning electron microscope*

ABSTRACT

Media Veteriner. 1999. 6(4): 1-7.

Three dimensional architecture of the sub epithelial connective tissue in the forestomach of the lesser mouse deer was studied by scanning electron microscopy after macerated with 10% NaOH. In general, the architecture of the connective tissue in the rumen and reticulum showed similar pattern, which was honeycomb like pattern. This pattern was observed in all portions of the forestomach. Primary wall bordered each cell of the honeycomb. Inside the cells

there were some secondary or tertiary wall that connect to the primary ones. The primary wall in the rumen were leaf-like shaped with narrow and irregular surface while those of the reticulum were low columnar shaped with convex surface. The honeycomb in the ruminal papillae showed similar pattern from the apical to the basal portion. On the contrary, cone-like primary wall without secondary or tertiary ones dominated the apical portion of the reticulum papillae. The sub epithelial connective tissue consisted of collagen fibers which were arranged and formed a network. The collagen fibers in the rumen were more densely distributed as compared to those of the reticulum. The differences observed may indicate a difference in function between the rumen and the reticulum in the digestive function of the lesser mouse deer.

Key words: forestomach, lesser mouse deer, scanning electron microscope

PENDAHULUAN

Kancil (*Tragulus javanicus*) merupakan hewan ruminansia terkecil (Whittow *et al.*, 1977) dan potensial untuk digunakan sebagai hewan model dalam penelitian ruminansia (Sastradipradja, 1978). Daerah hutan hujan tropis di Asia, Asia Tenggara dan Indonesia merupakan habitat kancil (Lekagul, 1977; Whitfield, 1984). Walaupun kancil termasuk hewan ruminansia, lambungnya hanya mempunyai tiga ruangan yaitu rumen, retikulum dan abomasum. Omasum hewan ini sangat kecil dan tidak berkembang, terletak di antara retikulum dan abomasum dan disebut zona transisi (Langer, 1988).

Morfologi lambung kancil telah dilaporkan secara lengkap dalam Agungpriyono *et al.* (1992; 1995). Rumen berbentuk seperti huruf S dan retikulum lebih besar dibanding abomasum. Seluruh permukaan mukosa rumen termasuk juga pada pila dan plica ruminoretikularis dipenuhi papil-papil, *papilla ruminis*, berbentuk seperti lidah atau daun. Mukosa retikulum berbentuk susunan seperti sarang tawon, *selullae retikuli*, yang rendah (Agungpriyono *et al.*, 1992).

Secara histologik, lapisan keratin yang melapisi epitel terlihat tipis pada epitel rumen dan tebal pada epitel retikulum. Ditemukan juga banyak kapiler-kapiler buluh darah pada *papilla ruminis*. Sebagai tambahan, ditemukan lapisan sel-sel otot aktin di daerah bawah epitel rumen. Sedangkan retikulum mempunyai mukosa muskularis yang nyata dan tidak terputus-putus (Agungpriyono *et al.*, 1995). Gambaran ini mengarah kepada kemungkinan adanya perbedaan khas pada fungsi masing-masing komponen lambung ini dalam proses pencernaan.

Fungsi jaringan ikat subepitelia selain sebagai struktur penunjang lapisan epitel, juga berfungsi dalam menyediakan lingkungan mikro yang cocok untuk fungsi-fungsi normal sel-sel epitel yang berhubungan dengan interaksi stroma epitelia dan lapisan lamina propria (Sugimoto dan Ogata, 1989). Gambaran tiga dimensi jaringan ikat subepitelia dari beberapa organ telah diteliti menggunakan teknik mikroskop elektron pemindai (*scanning electron microscope*), misalnya pada papil lidah anjing (Kobayashi *et al.*, 1987; Ohtani, 1988) dan marmut (Kobayashi, 1990). Pada hewan ruminansia, penelitian dengan teknik yang sama telah dilaporkan pada mukosa lambung depan kambing dan domba (Tamate *et al.*, 1979). Walaupun demikian, sejauh ini penelitian yang sama pada kancil belum pernah dilaporkan. Penelitian ini bertujuan untuk mengetahui lebih mendalam tentang karakter morfologi jaringan ikat subepitelia ruminoretikulum kancil.

BAHAN DAN METODE

Contoh jaringan bagian *atrium ruminis*, *saccus dorsalis*, *saccus ventralis*, *saccus caecus caudoventralis*, dan *longitudinalis* rumen dan bagian atrium retikulum didapatkan dari ruminoretikulum empat ekor kancil (*Tragulus javanicus*).

Contoh-contoh tersebut difiksasi dalam larutan formalin 10% dalam penyangga fosfat. Setelah proses fiksasi contoh dicuci dengan larutan garam penyangga fosfat (*Phosphate Buffered Saline-PBS*, pH 7,4). Untuk mendapatkan jaringan ikat subepitelia, maka dilakukan penghilangan lapisan mukosa (epitel) dengan cara perendaman contoh jaringan dalam larutan NaOH 10% (Ohtani, 1987) selama 2–3 hari pada suhu kamar. Contoh tersebut kemudian dibersihkan dengan air suling 2–3 kali per hari sampai terlihat tembus pandang. Contoh jaringan kemudian diimersi larutan asam tannat 2% selama dua jam dan difiksasi dengan osmium tetraoksida 1% selama satu jam (Murakami, 1973). Contoh dikeringkan dengan metode kering beku *t*-buthyl alkohol (Inoue dan Otake, 1988). Contoh dikeringkan melalui perendaman berseri alkohol dengan konsentrasi bertingkat dan dengan larutan *t*-buthyl alkohol. Pada saat perendaman terakhir ini, jaringan dilekatkan dengan pompa vakum pada suhu -5°C . Contoh jaringan yang telah kering dilekatkan di atas *metal stubs*, kemudian dilapisi emas dengan *ion coater* dan diamati

menggunakan mikroskop elektron pemindai (JEOL JSM-6301F) pada tegangan 5 dan 10 kV.

HASIL DAN PEMBAHASAN

Lambung kancil terdiri dari rumen, retikulum dan abomasum. Omasum sangat kecil dan tidak berkembang. Seluruh permukaan mukosa rumen, termasuk di daerah *pila* dan *plica ruminoretikularis* dipenuhi oleh *papilla-papilla ruminis* yang berbentuk seperti daun atau lidah. Mukosa retikulum terdiri dari *krista retikuli* yang tersusun menyerupai sarang lebah dan terdapat *papilla-papilla retikuli* berbentuk seperti kerucut. *Papilla retikuli* juga terdapat di daerah tengah krista retikuli.

Perlakuan maserasi bertujuan untuk menghilangkan sel-sel epitelia rumen dan retikulum kancil sehingga yang tinggal hanya jaringan ikat subepitelianya saja. Pada umumnya gambaran tiga dimensi jaringan ikat subepitelia rumen dan retikulum memperlihatkan gambaran yang hampir sama, yaitu menyerupai bentuk sarang lebah. Gambaran ini terlihat pada semua bagian rumen dan retikulum yang diamati (Gambar 1a dan 2a). Tiap rongga sarang lebah terdiri dari dinding primer yaitu dinding yang terlihat paling menonjol sehingga tampak sebagai batas luar dari rongga, dinding sekunder yang berhubungan dengan dinding primer dan dinding tersier yang membentuk anyaman sedemikian rupa sehingga tampak sel-sel sarang lebah yang lebih kecil di dalam sarang lebah yang besar (Gambar 1d). Dari gambaran tersebut terlihat bahwa dinding primer jaringan ikat rumen mempunyai bentuk seperti lamel dan dinding primer retikulum berbentuk batang (Gambar 1d dan 2a). Yamamoto *et al.* (1993) melaporkan tentang struktur tiga dimensi jaringan ikat subepitelia omasum domba dan sapi dan menyatakan bahwa gambaran yang diperlihatkan diduga berhubungan dengan struktur permukaan mukosa dan derajat keratinisasinya. Rumen dan retikulum kancil menunjukkan perbedaan dalam bentuk papil maupun derajat keratinisasi (Agungpriyono *et al.*, 1992; 1995). Perbedaan-perbedaan ini kemungkinan besar menimbulkan perbedaan pula pada struktur jaringan ikat subepitelia antara rumen dan retikulum.

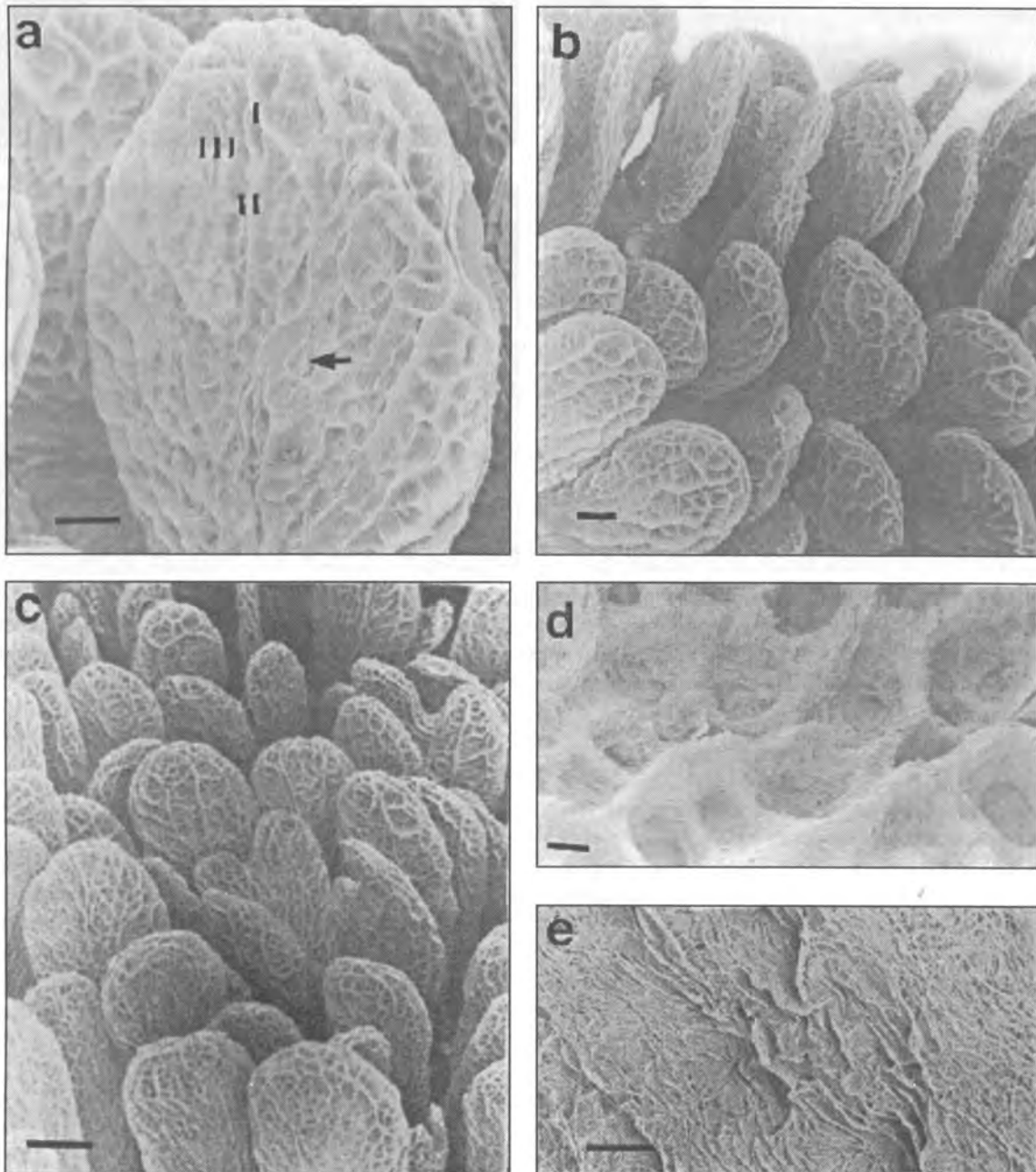
Hal lain yang dapat diamati adalah pola atau bentuk jaringan ikat subepitelia dari sebuah papilla. Pada rumen, gambaran pola sarang lebah bagian apeks sampai bagian basal papilla terlihat sama. Sedangkan pada retikulum, gambaran pada bagian apeks berbeda dengan bagian basal papilla. Di bagian apeks yang tampak hanya dinding primer berbentuk kerucut di bagian apikalnya, sedangkan dinding sekunder dan tersier tidak tampak. Tebalnya lapisan keratin pada bagian apeks papilla retikuli menunjukkan fungsi mekanis yang lebih dominan pada retikulum (Agungpriyono *et al.*, 1995). Gambaran jaringan ikat di bagian apeks papilla retikuli memperlihatkan dinding primer yang dominan dan sesuai dengan hasil penelitian Agungpriyono *et al.* (1995).

Struktur jaringan ikat yang kokoh diperlukan untuk menunjang epitel yang tertutupi oleh lapisan keratin yang tebal.

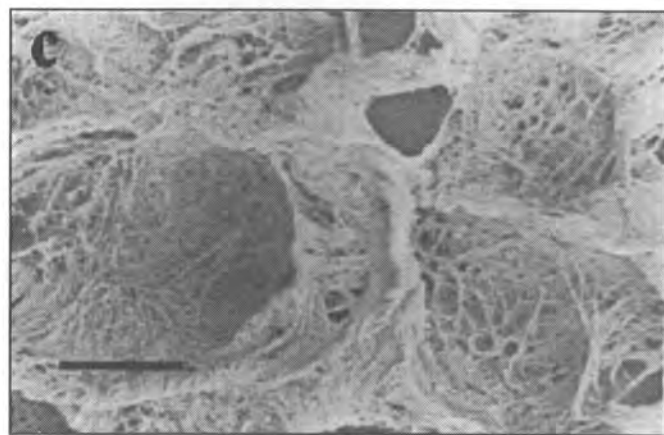
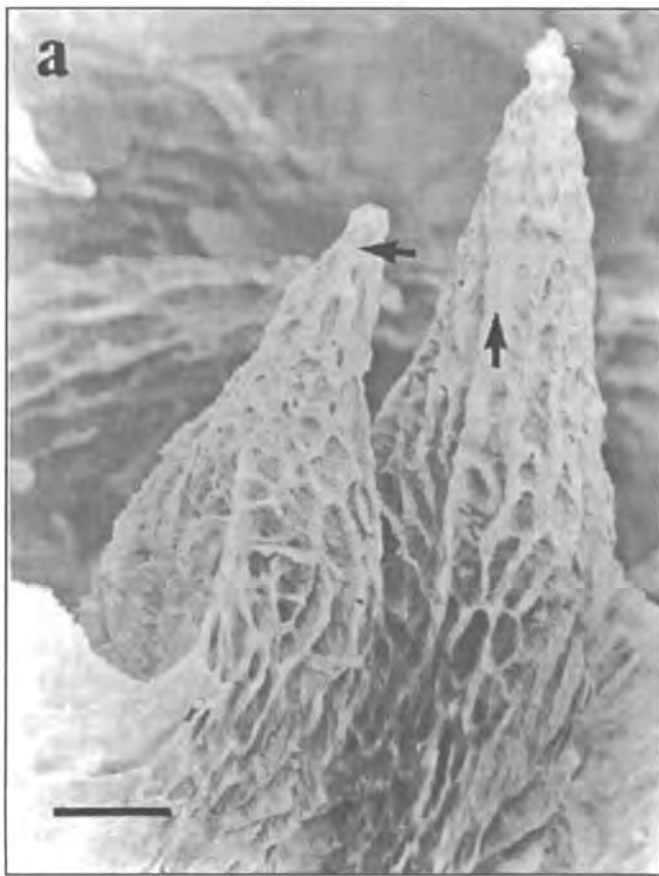Melalui pembesaran yang lebih tinggi dapat diamati bahwa jaringan ikat subepitelial terdiri atas anyaman serabut kolagen. Anyaman jaringan ikat yang terdiri serabut-serabut kolagen rumen terlihat lebih rapat (Gambar 1e) sedangkan pada retikulum lebih longgar dengan lobang-lobang dian-

taranya (Gambar 2c) sehingga terlihat seolah retikulum lebih berongga dibanding rumen. Serabut otot, pembuluh darah dan saraf terdapat di antara jaringan ikat (Dellman, 1993). Kemungkinan retikulum dengan kerapatan anyaman jaringan ikat serabut kolagen yang longgar memiliki lebih banyak serabut otot, saraf dan pembuluh darah.

Pada kambing dan domba yang mempunyai empat ru-



Gambar 1. Foto mikroskop yang menunjukkan gambaran tiga dimensi jaringan ikat subepitelial rumen kancil pada daerah *saccus dorsalis* (a), *pila longitudinal* (b) dan *atrium ruminis* (c). susunan jaringan ikat berbentuk seerti sarang tawon dengan dinding primer (I) sebagai batas luar sel dan dinding sekunder (II) serta tersier (III) yang berhubungan dengan dinding primer dan membentuk susunan sarang tawon yang lebih kecil (→). Pada pembesaran tinggi (e) anyaman serabut kolagen jaringan ikat pada rumen tersusun seperti anyaman yang rapat. Bar = 100 μm (a), 100 μm (b), 33,3 μm (c), 10 μm (d), 100 μm (e)



Gambar 2. Foto mikroskop yang menunjukkan gambaran tiga dimensi jaringan ikat subepitelial kancil di daerah dinding krista retikuli (a) dan di tengah (b) selulae retikuli. Susunan jaringan ikat berbentuk sarang tawon dengan dinding primer (\uparrow) berbentuk batang. Jaringan ikat pada bagian apeks papilla retikuli memiliki dinding primer yang dominan (\leftarrow). Pada pembesaran tinggi (c) anyaman serabut kolagen jaringan ikat pada retikulum tersusun relatif longgar. Bar = 50 μm (a), 100 μm (b), 10 μm (c).

angan lambung, rumen berfungsi utama dalam proses fermentasi, sedangkan retikulum berperan dalam proses mekanik memecah makanan/rumput-rumput kasar menjadi bagian yang lebih kecil/halus (Frandsen, 1981). Sel mukosa epitel rumen dilapisi oleh lapisan yang berfungsi sebagai pelindung (lapis keratin), memetabolisme dan penyerapan. Di mukosa retikulum juga terdapat lapis keratin yang tebalnya hampir sama. Mukosa retikulum mempunyai penjurulan dan lipatan-lipatan seperti sarang lebah, yang berfungsi untuk menghancurkan makanan (Dellmann, 1993). Melihat fungsi tersebut di atas maka tidak adanya omasum pada lambung kancil kemungkinan menyebabkan lambung depan kancil, terutama retikulum, berfungsi lebih aktif dan rumpil.

Perbedaan-perbedaan khas yang diamati dari gambaran tiga dimensi jaringan ikat subepitelial pada rumen dan retikulum kancil menunjukkan ke arah kemungkinan adanya perbedaan fungsi rumen dan retikulum dalam proses pencernaan kancil.

KESIMPULAN

Gambaran morfologi dari jaringan ikat subepitelial lambung depan kancil (*Tragulus javanicus*) memperlihatkan adanya perbedaan gambaran pada struktur dinding pembentuk sarang lebah pada papilla dan perbedaan kerapatan anyaman serabut kolagen rumen dan retikulum. Perbedaan morfologi ini memperlihatkan fungsi rumen dan retikulum kancil pada proses pencernaannya.

DAFTAR PUSTAKA

- Agungpriyono, S, Y. Yamamoto, N. Kitamura, J. Yamada, K. Sigit, T Yamashita. 1992. Morphological Study on the Stomach of the Lesser Mouse Deer (*Tragulus javanicus*) with Special Reference to the Internal Surface. *Journal Vet. Med. Sci.*, 54: 1063-1069.

- Agungpriyono, S, J. Yamada, N. Kitamura, K. Sigit, Y. Yamamoto, A. Winarto, and T. Yamashita. 1995. Light Microscopic Studies of the Lesser Mouse Deer (*Tragulus javanicus*). *European Journal of Morphology*, 33(1): 59-70
- Dellman, HD. 1993. Digestive System. *In: Applied Veterinary Histology. An Outline Text-Atlas*. 4th (ed.). Lea & Febiger. Philadelphia. p. 171-175
- Frandsen, R.D. 1981. Anatomy and Physiology of Farm Animals. Lea & Febiger. Philadelphia. p. 316-320
- Inoue, T and H. Osatake. 1988. A New Method of Biological Specimens for Scanning Electron Microscopy : The *t*-buthyl alcohol freeze drying method. *Arch. Histo. Cytol.*, 5: 51-59.
- Kobayashi, K, K. Miyata and T. Lino. 1987. Three Dimensional Structures of the Connective Tissue Papillae of the Tongue in Newborn Dog. *Arch. Histo.*, 50: 347-357.
- Kobayashi, K. 1990. Three Dimensional Architecture of the Connective Tissue Core of the Lingual Papillae in Guinea Pig. *Anat. Embryo*, (Berl) 182: 205-213.
- Langer, P. 1988. The Mammalian Herbivore Stomach. Comparative Anatomy, Function and Evolution. Gustav Fischer. Stuttgart. New York. p. 3-107.
- Lekagul B and Mc Neely. 1977. Mammals of Thailand. The Association for The Conservation of Wildlife. Shahakarnbart Oc. Bangkok. 758 p.
- Murakami, T. 1973. A Metal Impregnation Method of Biological Specimens for Scanning Electron Microscopy. *Arch. Histo.*, 35: 323-326.
- Ohtani, O. 1988. Three Dimensional Organization of The Connective Tissue Fibers of The Human Pancreas: A Scanning Electron Microscopic Study of NaOH-treated tissue. *Arch. Histo.*, 50: 557-566.
- Sugimoto, T and T. Ogata. 1989. Scanning Electron Microscopic Studies on the Subepithelial Tissue of the Gastrointestinal Mucosa of the Rat. *Arch. Histo. Cytol.*, 52(3): 257-265.
- Sastradipradja, D. 1978. The Lesser Mouse Deer (*Tragulus javanicus*) As a Model Animal for Ruminant Studies. *In: Proceeding of International Symposium of "The Laboratory Animal in Service of Mankind"*. 16 September 1978. Lyon Assoc. Corp. Etudiants en Med. Lyon.
- Tamate, H, Y. Shiomura and T. Sakata. 1979. Scanning Electron Microscopic Observation of the Sheep Ruminant Mucosa at Epithelium Connective Tissue Interface. *Tohoku J. Agric. Res.*, 30: 57-65.
- Yamamoto, Y, N. Kitamura, J. Yamada and T. Yamashita. 1993. Three Dimensional Architecture of the Subepithelial Connective Tissues in the Omasal Laminae of the Sheep and Cattle. *Acta Anatomica*, 146: 238-243.
- Whitfield, P. 1984. Longman Illustrated Animal Encyclopedia. 600 p.
- Whittow, GC, CA. Scammel and D. Rand. 1977. Temperature Regulation in the Smallest Ungulate. The Lesser Mouse Deer (*Tragulus javanicus*). *Comp. Biochem. Physiol.* 56A: 23-26.