

# MORFOLOGI DAN HISTOMORFOMETRI TESTIS DAN EPIDIDYMIS KAMBING KACANG (*Capra sp.*) DAN DOMBA LOKAL (*Ovis sp.*)

MORPHOLOGY AND HISTOMORPHOMETRY OF TESTIS AND EPIDIDYMIS OF  
KACANG GOAT (*Capra sp.*) AND LOCAL SHEEP (*Ovis sp.*)

Citra Noviana<sup>1,2</sup>, Arief Boediono<sup>1</sup> dan Tutik Wresdiyati<sup>2</sup>

<sup>1</sup>Laboratorium Embriologi, <sup>2</sup>Laboratorium Histologi, Bagian Anatomi, Fakultas Kedokteran Hewan, Institut Pertanian Bogor,  
IPB Kampus Darmaga, Bogor, INDONESIA

## ABSTRAK

*Media Veteriner. 2000. 7(2): 12-16.*

Penelitian ini bertujuan untuk mempelajari morfologi dan histomorfometri testis dan epididymis kambing kacang (*Capra sp.*) dan domba lokal (*Ovis sp.*) dengan umur 1-1,5 tahun. Secara makroskopik, keliling, berat dan volume testis kambing kacang lebih kecil ( $P < 0,05$ ) dibandingkan domba lokal. Secara mikroskopik, jumlah tubuli seminiferi per  $\text{mm}^2$  luasan testis pada kambing kacang lebih banyak ( $P < 0,01$ ) dibandingkan pada domba lokal. Tebal lapisan epitel tubuli seminiferi pada kambing kacang lebih tipis ( $P < 0,01$ ) dibandingkan pada domba lokal. Pada daerah epididymis, diameter ductus, tebal epitel, diameter lumen, diameter kumpulan spermatozoa pada daerah caput dan corpus, serta tebal epitel dan diameter kumpulan spermatozoa bagian cauda pada kambing kacang lebih kecil ( $P < 0,05$ ) dibandingkan pada domba lokal. Jumlah ductus epididymis per  $\text{mm}^2$  luasan epididymis pada kambing kacang lebih banyak ( $P < 0,01$ ) dibandingkan domba lokal. Dari perbandingan morfologi dan histomorfometri disimpulkan bahwa konsentrasi spermatozoa yang tinggi pada kambing kacang antara lain karena jumlah tubuli seminiferi per luasan testis ( $\text{mm}^2$ ) yang lebih banyak jika dibandingkan pada domba lokal. Diduga, kualitas spermatozoa yang tinggi pada kambing kacang berhubungan dengan struktur ductus epididymis yang lebih panjang pada kambing kacang.

**Kata-kata kunci:** morfologi dan histomorfometri, testis, epididymis, kambing kacang, domba lokal

## ABSTRACT

*Media Veteriner. 2000. 7(2): 12-16.*

This research was conducted to observe the comparison of morphology and histomorphometry of testicular and epididymal tissues of kacang goats and local sheep at the same age (1-1.5 years old). The data

were collected under macroscopic and microscopic observation. The circumference, weight and volume of kacang goat testis were smaller ( $P < 0.05$ ) than that of local sheep. Kacang goat had more number of seminiferous tubule per  $\text{mm}^2$  testis area ( $P < 0.01$ ) than local sheep. The tubular epithelial lining in kacang goats was thinner ( $P < 0.01$ ) than that of local sheep. The diameter of ductus, epithelial lining, diameter of lumen and diameter of sperm of the caput and corpus regions and the epithelial lining and sperm diameters of cauda region on epididymis of kacang goat were smaller ( $P < 0.05$ ) than that of local sheep. Kacang goat had more number of ductus epididymis per  $\text{mm}^2$  epididymis area than that of local sheep ( $P < 0.01$ ). Overall result suggest that the high concentration of sperm in kacang goat was correlated with the number of tubular seminiferous per  $\text{mm}^2$  testis area. The high quality of sperm may be influenced with the length of epididymal ductus.

**Key words :** morphology and histomorphometry, testis, epididymis, kacang goat, local sheep

## PENDAHULUAN

Ruminansia, terutama kambing menduduki posisi yang sangat istimewa diantara hewan ternak. Ternak kambing mempunyai daya adaptasi terhadap lingkungan keras yang cukup tinggi (Murtidjo, 1993). Kambing merupakan sumber protein hewani terbesar yang penting di daerah tropis (Jaenudeen dan Hafez, 1993). Keunggulan ternak kambing di bidang reproduksi jika dibandingkan dengan ternak domba antara lain adalah : ternak kambing memiliki reproduksi yang efisien (Murtidjo, 1993), persentase kelahiran kembar yang cukup tinggi, yakni sekitar 59,05% (Abdulgani, 1978) dan kesuburan pejantan (Devendra, 1981). Konsentrasi spermatozoa ternak kambing lebih tinggi dibandingkan ternak domba (Jaenudeen dan Hafez, 1993). Sifat keunggulan kambing inilah yang mendasari dilakukannya penelitian ini. Penelitian dititik beratkan pada perbandingan morfologi dan histomorfometri dari organ reproduksi jantan yaitu testis dan epididymis antara kambing kacang dan domba lokal.

Testis merupakan organ kelamin primer pada sistem reproduksi hewan jantan, karena di dalam organ inilah sel-sel kelamin jantan (spermatozoa) dihasilkan. Spermatozoa dihasilkan di dalam tubuli seminiferi melalui proses spermatogenesis pada saat hewan mencapai usia pubertas. Clermont (1968) menyatakan bahwa produksi spermatogonia dan produksi harian spermatid dipengaruhi oleh ukuran tubuli seminiferi. Sedangkan Krisnalingham *et al.* (1982) menyatakan bahwa ukuran diameter tubuli seminiferi dapat digunakan untuk memperkirakan produksi spermatozoa. Maturasi spermatozoa terjadi di dalam ductus epididymis, yang terdiri dari daerah caput, corpus dan cauda. Cauda epididymis merupakan tempat penyimpanan spermatozoa dengan jumlah terbesar, yaitu sekitar 75% (Ashdown dan Hafez, 1993).

## BAHAN DAN METODE

Pada penelitian ini digunakan testis beserta epididymis kambing kacang (*Capra sp.*) sebanyak empat ekor dan domba lokal (*Ovis sp.*) sebanyak 10 ekor, dengan umur sama yaitu sekitar 1-1,5 tahun yang diperoleh dari Rumah Potong Hewan setempat. Pada pengamatan makroskopik dilakukan pengukuran terhadap volume, berat, keliling dan panjang testis. Pada epididymis juga dilakukan pengukuran terhadap berat, volume, lebar caput, panjang epididymis, panjang corpus, lebar corpus epididymis dan keliling cauda epididymis.

Pengamatan mikroskopik dilakukan setelah pembuatan preparat histologi. Jaringan pada testis diambil secara acak pada 3 bagian (atas, tengah dan bawah) dan 3 bagian pada epididymis (caput, corpus dan cauda) dan difiksasi dalam larutan paraformaldehid 4%. Jaringan kemudian didehidrasi dalam larutan alkohol bertingkat dan dijernihkan dengan silol, sebelum diembedding dalam parafin. Potongan jaringan setebal 5  $\mu\text{m}$  kemudian diwarnai dengan hematoxilin dan eosin (HE). Parameter pengamatan mikroskopik pada tubuli seminiferi testis meliputi diameter, tebal lapisan epitel, diameter lumen dan banyaknya tubuli seminiferi per  $\text{mm}^2$  luasan testis. Sedangkan pada ductus epididymis dilakukan pengamatan terhadap diameter, tebal epitel, diameter lumen, diameter kumpulan spermatozoa pada lumen, dan banyaknya ductus per  $\text{mm}^2$  luasan epididymis. Pengamatan dilakukan terhadap tubulus seminiferi dan ductus epididymis yang diambil secara acak dengan bentuk bulat sebanyak 30 buah pada setiap bagian. Semua data yang didapatkan pada evaluasi makroskopik diolah secara statistik dengan uji Pearson dan uji T. Untuk data mikroskopik, diolah secara statistik dengan uji T.

## HASIL DAN PEMBAHASAN

Secara makroskopik testis kambing kacang dan domba lokal berbentuk oval, memanjang, berkonsistensi

kenyal dan terbungkus oleh kapsula yang berwarna putih mengkilap (tunica dartos). Epididymis berbentuk memanjang dan melekat erat pada testis dan dapat dibagi atas bagian kepala (caput), badan (corpus) dan ekor (cauda). Caput epididymis membentuk suatu dasar dari ujung proksimal testis dan membentuk huruf U, lebar caput semakin pipih dan mengecil menjadi bagian yang lurus yang memanjang yaitu bagian corpus. Corpus epididymis diteruskan menjadi bagian cauda yang menggantung di bagian distal testis.

Hasil pengamatan makroskopik testis dan epididymis antara kambing kacang dan domba lokal terlihat pada Tabel 1 dan Tabel 2.

Tabel 1. Ukuran rata-rata testis kambing kacang dan domba lokal ( $\pm$  SD)

Parameter	Kambing Kacang	Domba Lokal
Panjang testis (cm)	6,55 $\pm$ 0,80 <sup>a</sup>	7,25 $\pm$ 0,60 <sup>a</sup>
Keliling testis (cm)	11,37 $\pm$ 1,33 <sup>a</sup>	13,85 $\pm$ 0,70 <sup>b</sup>
Berat testis (g)	50,37 $\pm$ 3,15 <sup>a</sup>	74,77 $\pm$ 9,77 <sup>b</sup>
Volume testis (ml)	52,00 $\pm$ 2,39 <sup>a</sup>	84,00 $\pm$ 15,60 <sup>b</sup>

Huruf yang berbeda pada baris yang sama menunjukkan uji yang berbeda nyata (a, b;  $P < 0,05$ )

Pada Tabel 1 terlihat bahwa ukuran testis kambing relatif lebih kecil ( $P < 0,05$ ) dibandingkan domba lokal, dilihat dari ukuran keliling, berat dan volumenya. Ukuran testis akan terus meningkat sejalan dengan bertambahnya umur, namun saat hewan mencapai dewasa tubuh, ukuran testis akan mencapai angka yang tetap dan tidak berubah.

Tabel 2. Ukuran rata-rata epididymis kambing kacang dan domba lokal ( $\pm$  SD)

Parameter	Kambing Kacang	Domba Lokal
Panjang (cm)	14,25 $\pm$ 1,70 <sup>a</sup>	17,65 $\pm$ 0,81 <sup>b</sup>
Berat (g)	11,31 $\pm$ 1,46 <sup>a</sup>	12,80 $\pm$ 1,48 <sup>a</sup>
Volume (ml)	18,25 $\pm$ 1,25 <sup>a</sup>	24,80 $\pm$ 3,37 <sup>b</sup>
Lebar caput (cm)	3,11 $\pm$ 0,50 <sup>a</sup>	2,70 $\pm$ 0,35 <sup>b</sup>
Panjang corpus (cm)	5,15 $\pm$ 0,52 <sup>a</sup>	6,78 $\pm$ 0,91 <sup>b</sup>
Lebar corpus (cm)	0,96 $\pm$ 0,31 <sup>a</sup>	0,79 $\pm$ 0,14 <sup>b</sup>
Keliling cauda (cm)	4,15 $\pm$ 0,37 <sup>a</sup>	5,95 $\pm$ 0,35 <sup>b</sup>

Huruf yang berbeda pada baris yang sama menunjukkan hasil uji yang berbeda nyata (a, b;  $P < 0,05$ )

Uji korelasi antara parameter pada testis dan epididymis, didapatkan keliling testis berkorelasi positif dengan berat testis ( $r = 0,88$  dan  $r = 0,87$ ;  $P < 0,05$ ) dan volume testis ( $r = 0,97$  dan  $r = 0,76$ ;  $P < 0,05$ ). Berat testis berkorelasi positif dengan berat epididymis ( $r = 0,78$  dan  $r = 0,91$ ;  $P < 0,05$ ), volume epididymis ( $r = 0,70$  dan  $r = 0,72$ ;  $P < 0,05$ ) dan keliling cauda epididymis ( $r = 0,79$  dan  $r = 0,91$ ;  $P < 0,05$ ). Volume testis mempunyai korelasi positif dengan keliling cauda epididymis ( $r = 0,88$  dan  $r = 0,76$ ;  $P < 0,05$ ). Panjang testis berkorelasi positif dengan panjang epididymis ( $r = 0,98$  dan  $r = 0,96$ ;  $P < 0,05$ ). Ashdown (1987) menyatakan berat testis berkorelasi tinggi dengan keliling scrotum. Sedangkan hubungan bobot testis dengan

lingkar testis yang berbentuk persamaan linear dikemukakan oleh Hahn *et al.*, (1969). Korelasi positif antara umur dengan berat testis yang berbentuk persamaan linier juga dinyatakan oleh Hahn *et al.* (1969). Lubis dan Winugroho (1984) menyatakan bahwa berat badan berkorelasi positif dengan panjang testis, diameter testis, volume testis, panjang epididymis, diameter cauda epididymis dan volume cauda epididymis.

Pengamatan tentang volume ejakulat dan konsentrasi spermatozoa pada kambing kacang dan domba telah diteliti oleh peneliti sebelumnya. Suparna (1984) melaporkan konsentrasi spermatozoa pada kambing kacang adalah sekitar  $4-4,5 \times 10^9$  per ml dengan volume semen 1,6-1,8 ml per ejakulat, jauh lebih tinggi dari yang dilaporkan pada ternak domba yaitu sekitar  $1,5 \times 10^9$  per ml, dengan volume semen 0,8-1,2 ml per ejakulat (Jaenudeen dan Hafez, 1993).

Hasil pengamatan mikroskopik testis kambing kacang dan domba lokal, terdapat pada Tabel 3. Ukuran rata-rata diameter tubulus seminiferi kambing kacang tidak berbeda nyata ( $P>0,05$ ) dengan diameter tubuli seminiferi pada domba lokal. Jika dihubungkan dengan berat dan volume antara testis kambing kacang dengan testis domba lokal (Tabel 1), didapatkan bahwa rataan berat dan volume testis kambing kacang lebih kecil ( $P<0,05$ ) dibandingkan pada testis domba lokal, sehingga berat dan volume testis tidak berkorelasi erat dengan diameter tubuli seminiferi. Hal ini sesuai dengan penelitian Munson *et al.* (1996) yang menyatakan bahwa tidak terdapat korelasi positif antara volume testis dengan diameter tubuli seminiferi.

Tabel 3. Histomorfometri testis kambing kacang dan domba lokal (rata-rata  $\pm$  SD)

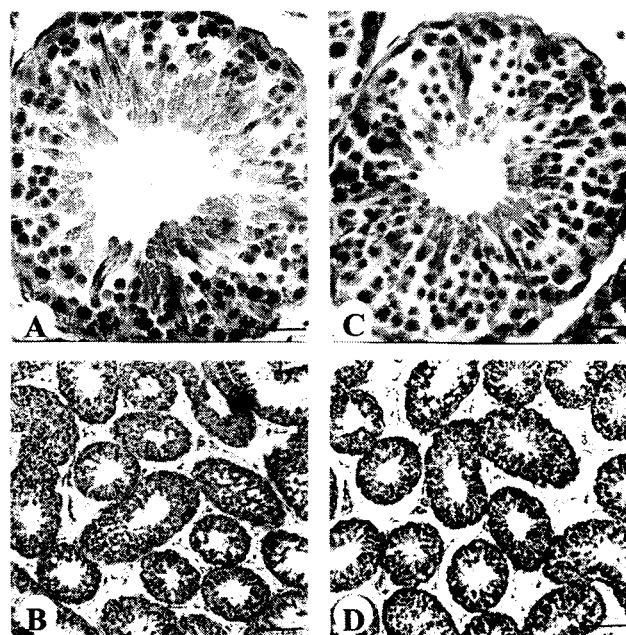
Parameter	Testis	
	Kambing Kacang	Domba Lokal
Diameter ( $\mu\text{m}$ )	$157,33 \pm 10,07^a$	$155,93 \pm 14,17^a$
Tebal epitel ( $\mu\text{m}$ )	$48,97 \pm 7,36^a$	$52,79 \pm 7,98^b$
Diameter lumen ( $\mu\text{m}$ )	$61,67 \pm 11,01^a$	$49,23 \pm 11,12^b$
Jumlah tubulus/ $\text{mm}^2$ per luasan testis	$26,23 \pm 1,60^a$	$22,98 \pm 2,48^b$

Huruf yang berbeda pada baris yang sama menunjukkan hasil uji yang berbeda nyata (a, b;  $P<0,01$ ; c, d;  $P<0,05$ )

Epitel tubuli seminiferi mencakup kumpulan sel-sel yang kompleks dan dapat digolongkan menjadi dua jenis, yaitu sel-sel nutrien (Sertoli) dan sel-sel spermatogenik (Bloom dan Fawcett, 1975 ; Ross *et al.*, 1995). Tebal epitel tubulus berhubungan erat dengan diameter lumen tubuli seminiferi. Tebal epitel pada tubuli seminiferi kambing kacang lebih kecil dan mempunyai diameter lumen yang lebih luas ( $P<0,01$ ) dibandingkan domba lokal. Dari pengamatan terhadap jumlah tubuli seminiferi per luasan testis ( $\text{mm}^2$ ), kambing kacang ternyata memiliki rataan

jumlah tubuli seminiferi yang lebih banyak ( $P<0,01$ ) dibandingkan dengan domba lokal (Gambar 1). Kambing kacang mempunyai luasan area jaringan interstisial yang lebih kecil dibandingkan domba lokal, sehingga jumlah tubuli seminiferi yang ditemukan per luasan testis ( $\text{mm}^2$ ) pada kambing kacang lebih banyak dibandingkan pada domba lokal. Konsentrasi spermatozoa yang tinggi pada kambing kacang berkorelasi erat dengan banyaknya jumlah tubuli seminiferi per luasan testis ( $\text{mm}^2$ ). Sehingga dapat disimpulkan bahwa semakin banyak jumlah tubuli seminiferi yang ditemukan per luasan testis, berarti semakin panjang ukuran tubuli yang berarti semakin luas daerah spermatogenesis. Semakin luasnya daerah dimana spermatogenesis terjadi semakin banyak pula jumlah spermatozoa yang dihasilkan. Konsentrasi spermatozoa yang tinggi pada kambing kacang juga dapat dipengaruhi oleh durasi atau siklus spermatogenesis. Kambing mempunyai siklus spermatogenesis yang lebih cepat yaitu sekitar 44 hari (McDonald, 1971 dalam Sukra *et al.*, 1989), dibandingkan domba yang memerlukan waktu sekitar 49 hari (Terril, 1968 dan Toelihere, 1979).

Pengamatan mikroskopik pada epididymis meliputi bagian caput, corpus dan cauda dengan parameter diameter, tebal epitel, diameter spermatozoa dan jumlah ductus per  $\text{mm}^2$  luasan epididymis terdapat pada Tabel 4.



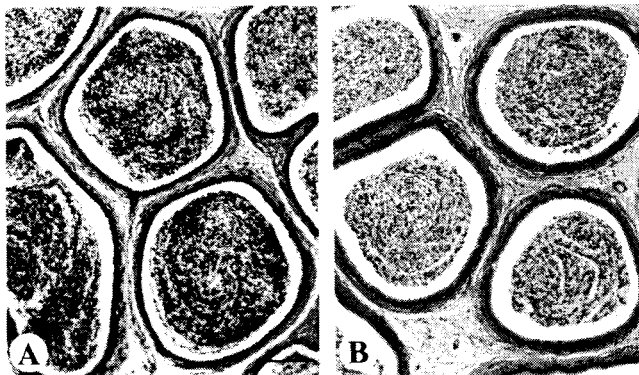
Gambar 1. Fotomikrograf testis kambing kacang (A, B) dan domba lokal (C, D). Kambing kacang mempunyai lapisan epitel yang lebih tipis dan diameter lumen yang lebih besar dibandingkan dengan domba lokal. Kambing kacang mempunyai tubuli seminiferi lebih banyak per luasan testis dibandingkan dengan domba lokal. (A, C, bar = 20  $\mu\text{m}$ ; B, D, bar = 100  $\mu\text{m}$ ).

Tabel 4. Histomorfometri tiga daerah pada ductus epididymis kambing kacang dan domba lokal (rata-rata  $\pm$  SD)

Parameter	Caput		Corpus		Cauda	
	Kambing Kacang	Domba Lokal	Kambing Kacang	Domba Lokal	Kambing Kacang	Domba Lokal
Diameter ( $\mu\text{m}$ )	224,25 $\pm$ 14,76 <sup>a</sup>	313,00 $\pm$ 35,00 <sup>b</sup>	215,67 $\pm$ 16,90 <sup>a</sup>	242,42 $\pm$ 28,45 <sup>b</sup>	418,92 $\pm$ 57,56 <sup>a</sup>	432,42 $\pm$ 57,84 <sup>a</sup>
Tebal Epitel ( $\mu\text{m}$ )	35,50 $\pm$ 3,88 <sup>a</sup>	58,40 $\pm$ 18,63 <sup>b</sup>	30,34 $\pm$ 4,70 <sup>a</sup>	42,42 $\pm$ 6,55 <sup>b</sup>	11,71 $\pm$ 1,75 <sup>a</sup>	16,99 $\pm$ 2,47 <sup>b</sup>
Diameter Lumen ( $\mu\text{m}$ )	160,43 $\pm$ 15,10 <sup>c</sup>	182,87 $\pm$ 68,45 <sup>d</sup>	130,25 $\pm$ 16,57 <sup>a</sup>	169,08 $\pm$ 34,39 <sup>b</sup>	395,92 $\pm$ 57,32 <sup>a</sup>	399,83 $\pm$ 59,9 <sup>a</sup>
Diameter Kumpulan Spermatozoa ( $\mu\text{m}$ )	109,92 $\pm$ 14,40 <sup>c</sup>	128 $\pm$ 36,89 <sup>d</sup>	95,17 $\pm$ 19,72 <sup>a</sup>	133 $\pm$ 34,31 <sup>b</sup>	333,70 $\pm$ 53,05 <sup>c</sup>	368,33 $\pm$ 57,71 <sup>d</sup>
Konsentrasi Kumpulan Spermatozoa	+ / + +	+ / + +	++	++	+++	+++
Jumlah Ductus Per m <sup>2</sup>	10,34 $\pm$ 1,15 <sup>a</sup>	6,44 $\pm$ 1,00 <sup>b</sup>	9,57 $\pm$ 1,06 <sup>a</sup>	7,06 $\pm$ 1,33 <sup>b</sup>	5,58 $\pm$ 0,84 <sup>a</sup>	5,96 $\pm$ 0,89 <sup>a</sup>

Huruf yang berbeda pada baris dan daerah yang sama menunjukkan hasil uji yang berbeda nyata (a, b; P<0,01; c, d; P<0,05)

Pada bagian caput dan corpus, kambing kacang memiliki diameter, tebal epitel, diameter lumen dan diameter kumpulan permatozoa yang lebih kecil dibandingkan domba lokal. Sedangkan pada bagian cauda epididymis, kambing kacang memiliki tebal epitel dan diameter kumpulan spermatozoa yang lebih kecil dibandingkan dengan domba lokal (Gambar 2). Tingginya konsentrasi spermatozoa pada kambing kacang tidak berhubungan erat dengan diameter kumpulan spermatozoa. Diameter dan konsentrasi kumpulan spermatozoa yang ditemukan dalam ductus epididymis terutama pada bagian cauda lebih berhubungan dengan kondisi fisiologi hewan. Hewan yang sesaat setelah ejakulasi, kumpulan spermatozoa yang terdapat dalam lumen cauda akan ditemukan dalam jumlah sedikit sekali atau bahkan kosong.



Gambar 2. Fotomikrograf cauda epididymis kambing kacang (A) dan domba lokal (B). Cauda epididymis kambing kacang memiliki tebal epitel dan diameter kumpulan spermatozoa yang lebih kecil dibandingkan dengan domba lokal. (A, B, bar = 100  $\mu\text{m}$ ).

Diameter ductus epididymis pada daerah corpus lebih kecil dibandingkan daerah caput dan cauda. Hal ini dikarenakan struktur anatomis corpus epididymis yang menyempit dan memanjang. Daerah cauda mempunyai diameter ductus dan diameter lumen yang terluas. Hal ini disebabkan karena daerah cauda merupakan tempat penyimpanan spermatozoa yang terbesar di epididymis. Sekitar 75% dari jumlah total spermatozoa di dalam epididymis terdapat di dalam daerah cauda epididymis (Ashdown dan Hafez, 1993).

Kambing kacang memiliki jumlah ductus epididymis pada daerah caput dan corpus yang lebih banyak (P<0,01) dibandingkan dengan domba lokal, sedangkan pada bagian cauda tidak terdapat perbedaan yang nyata. Pengamatan makroskopik epididymis pada kambing kacang dan domba lokal (Tabel 2) didapatkan bahwa panjang epididymis kambing kacang lebih kecil 0,81 kali (P<0,05) dibandingkan domba lokal. Sedangkan pada pengamatan mikroskopik, jumlah ductus daerah caput pada kambing kacang lebih banyak 1,60 kali (P<0,01) dan pada daerah corpus lebih banyak 1,35 kali (P<0,01) dibandingkan domba lokal. Dari perhitungan konversi didapatkan bahwa panjang ductus epididymis pada kambing kacang pada daerah caput lebih panjang 1,98 kali dan pada daerah corpus lebih panjang 1,67 kali dibandingkan domba lokal. Sehingga dapat disimpulkan bahwa kambing kacang mempunyai ductus epididymis yang lebih panjang dibandingkan domba lokal.

Jika motilitas spermatozoa dihubungkan dengan tingkat kesuburan (fertilitas), kambing kacang cenderung memiliki tingkat kesuburan yang tinggi yang ditunjukkan dengan tingginya persentase motilitas spermatozoa, yaitu sekitar 85,25% (Suparna, 1984). Salisbury dan VanDemark (1985) menyatakan bahwa fungsi epididymis adalah menghasilkan spermatozoa yang matang dan fungsional. Proses spermatozoa menjadi motil terjadi dalam epididymis. Terdapat kemungkinan bahwa kesuburan

spermatozoa kambing kacang dipengaruhi oleh struktur ductus epididymis. Semakin panjang ductus epididymis, proses kapasitas spermatozoa lebih lama, sehingga menghasilkan spermatozoa yang lebih memiliki tingkat kesuburan yang tinggi.

Tebal lapisan epitel pada bagian caput lebih besar dibandingkan daerah corpus dan cauda. Hal ini dikaitkan dengan fungsi resorbtif terhadap spermatozoa, yang paling besar terjadi di daerah caput (Bolm, 1968). Cauda epididymis merupakan tempat penyimpanan spermatozoa yang terbesar di dalam epididymis. Sebanyak 75% dari total spermatozoa di dalam epididymis disimpan di bagian cauda (Ashdown dan Hafez, 1993). Hal ini ditunjukkan dengan luasnya lumen, besarnya diameter dan konsentrasi kumpulan spermatozoa dibandingkan dengan daerah caput dan corpus.

## KESIMPULAN

Dari hasil pengamatan morfologi dan histomorfometri testis dan epididymis pada kambing kacang dan domba lokal didapatkan bahwa konsentrasi spermatozoa yang tinggi pada kambing kacang ditunjukkan dengan lebih banyaknya jumlah tubuli seminiferi per luasan testis dibandingkan pada domba lokal. Daerah cauda sebagai tempat penyimpanan spermatozoa terbesar di dalam epididymis, ditunjukkan dengan besarnya diameter ductus dan diameter lumen dibandingkan dengan daerah caput dan corpus. Ductus epididymis pada kambing kacang lebih panjang dibandingkan pada domba lokal.

## UCAPAN TERIMA KASIH:

Ucapan terima kasih disampaikan kepada Direktorat Pembinaan Penelitian dan Pengabdian pada Masyarakat, Direktorat Jenderal Pendidikan Tinggi, Departemen Pendidikan dan Kebudayaan melalui Hibah Bersaing VII, yang telah membiayai sebagian dari penelitian ini.

## DAFTAR PUSTAKA

- Abdulgani, I.K. 1978. Usaha peningkatan efisiensi produksi ternak kambing di Desa Ciburuy dan Cigombong. Proceeding Seminar Ruminansia ke-1. 24-25 Juli 1978 PPPT Ciawi, Bogor. Bogor
- Ashdown, R.R. 1987. Anatomy of Male Reproduction. In E. S. E. Hafez (ed): Reproduction in Farm Animals. 5<sup>th</sup> ed. Lea & Febiger, Philadelphia. pp: 17-34.
- Ashdown, R.R. and E.S.E. Hafez. 1993. Anatomy of Male Reproduction. In E.S.E. Hafez (ed): Reproduction in Farm Animals. 6<sup>th</sup> ed. Lea & Febiger. Philadelphia. pp: 3-19.
- Bloom, W. and D.W. Fawcett. 1975. A Textbook of Histology. WB. Saunders Company. Philadelphia. London. Toronto. pp: 805-855.
- Bolm, E. 1968. Male Reproductive Organ. In E.S.E. Hafez (ed): Reproduction in Farm Animals. Lea & Febiger. Philadelphia. pp: 27-31.
- Clermont, Y. 1968. Quantitative analysis of spermatogenesis in the rat. A revised model for the renewal of spermatogonia. *Am. J. Anat.* 111:111-127.
- Devendra, C. 1981. Potential of local sheep and goat in less develop countries. *Anim. Sci.* 51:461-472.
- Hahn, J., R.H. Foote and G.E. Seidel, Jr. 1969. Testicular growth and related sperm output in dairy bulls. *Anim. Sci.* 29:41-47.
- Jaenudeen M.R. and E.S.E. Hafez. 1993. Sheep and Goats. In E.S.E. Hafez (ed): Reproduction in Farm Animals. 6<sup>th</sup> edition. Lea & Febiger. Philadelphia. pp: 330-342.
- Krishnalingham, V., P.W. Ladds, K.W. Entwistle and R.G. Holroyd. 1982. Quantitative macroscopic and histological study of testicular hypoplasia in *Bos indicus* strain bulls. *Res. Vet. Sci.* 32: 131-139.
- Lubis A. and M. Winugroho. 1984. Testis development in growing Indonesian goats. In Sheep and Goats in Indonesia. Proceeding Scientific Meeting on Small Animal Ruminant Research. 22-23 November, 1983. PPPT, Ciawi. Bogor. Indonesia.
- Munson, L., J.L. Brown, M. Bush, C. Packer, D. Janssen, S.M. Reiziss and D. Wildt E. 1996. Genetic diversity affects testicular morphology in free-ranging lions (*Panthera leo*) of the Serengeti Plains and Ngorongoro Crater. *J. Reprod. Fertil.* 108:11-15.
- Murtidjo, B.A. 1993. Memelihara Kambing sebagai Ternak Potong dan Perah. Penerbit Kanisius. Yogyakarta.
- Ross, H.M., L.J. Romrell and I.G. Kaye. 1995. Histology: A Text and Atlas. 3<sup>rd</sup> edition. Williams and Wilkins. Baltimore, Maryland, USA. pp: 636-658.
- Salisbury, G.W. and N.L. VanDemark. 1985. Fisiologi Reproduksi dan Inseminasi Buatan pada Sapi. Terjemahan R. Djanuar. Gajahmada Universiti Press. Yogyakarta. pp: 200-226.
- Suparna. 1984. Studi Biologi Reproduksi Kambing Kacang Jantan Muda. Disertasi. Fakultas Pasca Sarjana. Institut Pertanian Bogor. Bogor.
- Sukra, Y., L. Rahardja dan I. Djuwita. 1989. Bahan Pengajaran Embriologi I. Departemen Pendidikan dan Kebudayaan, Direktorat Jenderal Pendidikan Tinggi. Pusat Antar Universitas Ilmu Hayat. Institut Pertanian Bogor. Bogor.
- Terril, C.E. 1969. Reproduction of Sheep. In E.S.E. Hafez (ed): Reproduction in Farm Animals. Lea & Febiger. Philadelphia. pp: 265-272.
- Toelihere, M. 1979. Fisiologi Reproduksi pada Ternak. Penerbit Angkasa Bandung. Bandung. pp: 69-100.