

Morfologi dan Biometri Spermatozoa Anoa (*Bubalus Sp.*) yang Diwarnai dengan Pewarna William's dan Eosin-Nigrosin

Morphology and Biometry of Spermatozoa of the Anoa (*Bubalus sp*) Stained Using William's and Eosin-Nigrosin

Yudi^{a*#}, T. L. Yusuf^{a#}, B. Purwantara^{a#}, M. Agil^{a#}, T. Wresdiyati^{b#}, D. Sajuthi^{c#}, Aditya^{a#},
J. Manangsang^d, R. Sudarwati^d, & Y. T. Hastuti^d

^aBagian Reproduksi dan Kebidanan, Departemen Klinik, Reproduksi dan Patologi,
Fakultas Kedokteran Hewan, Institut Pertanian Bogor

^bBagian Histologi, Departemen Anatomi, Fisiologi dan Farmakologi,
Fakultas Kedokteran Hewan, Institut Pertanian Bogor

^cBagian Penyakit Dalam, Departemen Klinik, Reproduksi dan Patologi,
Fakultas Kedokteran Hewan, Institut Pertanian Bogor

[#]Jln. Agatis, Kampus IPB Darmaga Bogor 16680

^dPT Taman Safari Indonesia, Cisarua Bogor - Jawa Barat
(Diterima 31-07-2009; disetujui 23-07-2010)

ABSTRACT

Anoa is Indonesia endemic fauna that included into Appendix I by CITES. Anoa breeding efforts have not succeed, due to their aggressivity, soliter, wildness and monogamous. The aim of this experiment was to observe morphology and biometry of anoa's sperm stained using William's (W) and eosin-nigrosin (EN). Semen was collected from two male anoas by electroejaculator. Slides was made for morphology and biometry observation of ejaculate. The results showed that abnormal sperm morphology of the mature anoa (10 years) was 32.27%-35.00%, meanwhile the young one (3 years) was 24.03%-31.89%. In mature anoa, measurement for head width, and midpiece and tail length of sperm were not significantly different between W and EN staining, but significantly different ($P < 0.05$) for head and total length. In the young anoa, sperm biometry for head width was not significantly different between W and EN staining. In both W and EN staining, biometry for head width and total length were not significantly different between mature and young anoas, but significantly different for head, midpiece and tail length. According to sperm morphology, semen from the young anoa was slightly better than those of the mature anoa. Staining method and age could affect to biometry of the anoa's sperm.

Key words: anoa, spermatozoa, morphology, biometry, staining

PENDAHULUAN

Anoa merupakan satwa endemik di Pulau Sulawesi, Indonesia. Habitatnya tersebar mulai dari daerah dataran rendah hingga dataran tinggi, di antara garis Wallace di sebelah Barat dan garis Weber di sebelah Timur. Berdasarkan *Red Data Book of the International Union for Conservation of Nature and Natural Resources* (IUCN) anoa dikelompokkan sebagai satwa yang terancam punah dan termasuk ke dalam Appendix I dari *Convention of International Trade of Endangered Species of Wild Flora and Fauna* (CITES). Hal ini diperlihatkan oleh populasinya

di habitat aslinya semakin menurun, sedangkan usaha perkembangbiakannya di penangkaran belum berhasil dengan baik.

Penyebab utama berkurangnya populasi anoa diduga karena perburuan liar, tingginya predator, kejadian penyakit, pengalihan fungsi hutan menjadi lahan pertanian, perindustrian dan pemukiman sehingga habitatnya berkurang dan terjadi fragmentasi (Burton *et al.*, 2005). Selain itu, sifat anoa yang cenderung monogami dan soliter menyebabkan anoa seringkali kesulitan mendapat pasangan. Oleh sebab itu, perlu dilakukan upaya untuk menjaga kelestariannya sebagai plasma nutfah bagi keberlangsungan ekosistem melalui pengembangbiakannya di penangkaran. Upaya ini dapat dilakukan dengan menerapkan teknologi reproduksi yang telah berkembang, misalnya inseminasi buatan (IB). Teknologi IB dapat membantu perkawinan tanpa mempertemukan jantan dan betina, sehingga dapat mengeliminasi sifat

* Korespondensi:

Bagian Reproduksi dan Kebidanan, Departemen Klinik, Reproduksi dan Patologi, Fakultas Kedokteran Hewan, Institut Pertanian Bogor
Jln. Agatis, Kampus IPB Darmaga Bogor 16680
Telp. 0251-8629461, e-mail: yudi_r@ipb.ac.id

soliter, kecenderungan monogami, dan tidak terkendala tempat dan waktu. Pada praktiknya, aplikasi teknologi reproduksi pada satwa liar adalah spesifik-spesies yang disebabkan oleh keterbatasan pengetahuan dasar reproduksi termasuk siklus estrus, struktur anatomi, fisiologi gamet dan deposisi semen atau embrio dari masing-masing spesies (Andrabi & Maxwell, 2007). Berdasarkan alasan-alasan tersebut, maka karakterisasi semen dan spermatozoa merupakan langkah penting dalam persiapan aplikasi IB pada anoa.

Aplikasi teknologi IB memerlukan semen berkualitas baik, terutama motilitas tinggi, dan abnormalitas rendah dengan konsentrasi cukup. Parameter-parameter tersebut sangat penting dalam menentukan fertilitas pejantan, sehingga diperhitungkan dalam pembuatan semen cair dan beku untuk program IB. Dimensi (ukuran) spermatozoa bisa menjadi salah satu parameter dalam menilai kualitas semen terkait dengan abnormalitas (morfologi) dan efek dari teknik pengolahan spermatozoa. Al-Makhzoomi (2005) menyatakan bahwa pada sapi terdapat hubungan antara morfologi spermatozoa dengan tingkat fertilitas. Abnormalitas morfologi kepala spermatozoa di atas 10% akan menurunkan fertilitas pejantan. Spermatozoa dengan abnormalitas kepala dapat menyebabkan kelainan pada hasil fertilisasi, misalnya gangguan kondensasi DNA, kelainan pembentukan pronukleus, dan gangguan perkembangan embrio (Saacke, 2008).

Teknik pewarnaan untuk evaluasi morfologi dan biometri spermatozoa merupakan bagian penting dalam karakterisasi spermatozoa, dan pada anoa hingga saat ini belum ditemukan publikasinya. Teknik pewarnaan yang umum digunakan dalam evaluasi spermatozoa adalah pewarnaan William's (W), eosin atau eosin-nigrosin (EN). Pewarnaan dengan metode W merupakan serangkaian proses pewarnaan dengan zat warna dasar *basic fuchsin* dan eosin. Baik *basic fuchsin*, yang merupakan zat warna yang termasuk dalam golongan trifenil metan, maupun eosin dapat mewarnai sitoplasma (Gunarso, 1989). Keunggulan pewarnaan dengan metode W adalah kejernihan preparat sehingga morfologi dan biometri sel dapat lebih mudah diamati. Eosin merupakan zat warna dengan sifat asam dan termasuk ke dalam kelompok molekul yang memiliki cincin kuinoid yang ditautkan pada cincin non-kuinoid melalui atom-atom C dan O. Pewarnaan EN merupakan pewarnaan ganda untuk memberikan efek kontras sehingga memberi batas yang jelas pada sel (Gunarso, 1989).

Penelitian terhadap aspek morfologi dan biometri spermatozoa ini sangat penting dilakukan sebagai bagian dari karakterisasi fisiologi reproduksi anoa. Terkait dengan usaha pelestarian anoa, penelitian ini diharapkan menjadi langkah penting untuk keberhasilan penerapan IB pada anoa di masa yang akan datang.

MATERI DAN METODE

Hewan Percobaan

Semen diambil dari dua ekor anoa jantan, anoa A (± 10 tahun, ± 85 kg) dan anoa B (± 3 tahun, ± 60 kg), yang diberi pakan dan manajemen pemeliharaan relatif

sama. Anoa A (dewasa) dan Anoa B (muda) dianggap mewakili tingkat kematangan reproduksi berdasarkan laporan yang menyatakan bahwa anoa mengalami dewasa kelamin pada umur sekitar 3 tahun. Hewan diberi suplemen pakan, berupa vitamin A 20000 IU, vitamin B kompleks (vit. B1 100 mg, vit. B6 200 mg, dan vit. B12 200 mg) dan vitamin E 50 IU, setiap hari mulai 2 bulan menjelang hingga penelitian selesai. Suplementasi vitamin dilakukan sebagai antisipasi dugaan buruknya performans reproduksi anoa di penangkaran, mengingat rendahnya keberhasilan perkembangbiakan anoa selama ini. Berdasarkan alasan yang sama, kedua anoa diinjeksi hCG (human chorionic gonadotropin) 750 IU pada sekitar 12 jam menjelang koleksi. Koleksi semen dilakukan sebanyak 2 kali pada masing-masing anoa.

Anastesi Hewan dan Penampungan Semen

Anoa dianastesi dengan kombinasi ketamine HCl (1,5-2,0 mg/kgBB) dan medetomidine HCl (50-100 μ g/kgBB) secara intramuskuler. Ketamine HCl dan medetomidine HCl dicampur dan dibagi menjadi dua dosis pemberian (masing-masing sekitar setengah dosis), dengan interval pemberian sekitar 15 menit. Selama proses anastesi, hewan ditempatkan di dalam kandang individu untuk mengurangi stres. Setelah teranastesi, hewan dipindahkan dan dibaringkan di atas matras selama proses koleksi semen. Segera setelah koleksi semen, hewan diberi antidota atipemazole 250-500 μ g/kgBB secara intramuskuler (Ambrisko & Hikasa, 2002).

Teknik koleksi semen mengacu kepada Jayaprakash *et al.* (2001). Semen dikoleksi menggunakan elektroejakulator dengan stimulator AC 100 Hz dan *rectal probe* berdiameter 1,5 cm dengan 4 elektroda melingkar (Fujihira-FHK). Sebelum *probe* dimasukkan ke dalam rektum, preputium dan sekitarnya dibersihkan dengan NaCl fisiologis dan dikeringkan. *Probe* dimasukkan ke dalam rektum menjangkau seluruh ruang pelvis, lalu diarahkan ke dasar pelvis sambil digerakkan perlahan ke depan-belakang dan kiri-kanan untuk merangsang syaraf-syaraf ke organ reproduksi. Voltase elektroejakulator diatur dari rendah ke tinggi, dengan pengulangan dan waktu jeda di antara ulangan sampai hewan ereksi dan atau ejakulasi. Rangsangan dilakukan pada 3 V, 5 V, 7 V, 10 V, dan 12 V, waktu perangsangan 5 detik, 3 kali ulangan pada setiap voltase, dan jeda antar-ulangan 5 detik. Ejakulat ditampung dalam tabung steril transparan berskala dan diproses untuk mengetahui karakteristik morfologi dan biometrinya.

Evaluasi Morfologi Spermatozoa

Sampel semen untuk pengamatan morfologi spermatozoa dibuat preparat ulas tipis pada gelas obyektif, dikeringkan di atas api bunsen dan diwarnai dengan pewarna William's (W). Tahapan secara ringkasnya adalah preparat ulas dicuci dalam alkohol absolut selama 4 menit dan dikeringkan di udara; preparat dicuci di dalam 0,5% chloramin selama 1-2 menit; selanjutnya dicuci di dalam air destilata dan di dalam alkohol 95%; preparat diwarnai dengan larutan William's selama 8-10 menit; dicuci dengan air yang menetes dan selanjutnya

dikeringkan di udara. Preparat yang sudah kering di-mounting dengan *canada balsam*.

Preparat yang sudah jadi diamati morfologinya dengan mikroskop perbesaran 40x10 dan difoto menggunakan fotomikroskop Nikon (E6000). Pengamatan morfologi meliputi kelainan (abnormalitas) pada daerah kepala dan ekor spermatozoa (Barth & Oko, 1989). Kelainan yang diamati pada kepala termasuk *pearshaped* (pyriform) (kepala berbentuk buah pear), *narrow at the base* (tapered) (kepala mengecil di bagian bawah), *undeveloped* (tidak berkembang), *narrow heads* (kepala langsing), *macrocephalus* (kepala besar), *microcephalus* (kepala kecil), *double heads* (kepala ganda), dan kepala tanpa ekor. Kelainan yang diamati pada ekor adalah *abaxial* (penempelan ekor tidak pada titik tengah dasar kepala), *simple bent* (melipat sederhana), *under the head* (ekor melingkar di bawah kepala), *around the head* (ekor melingkari kepala), *abnormal midpiece* (kelainan pada midpiece), *droplet sitoplasma proksimal* dan *distal* (sisa sitoplasma pada sepanjang midpiece hingga ekor), dan ekor tanpa kepala.

Evaluasi Biometri Spermatozoa

Pengamatan biometri spermatozoa dilakukan dengan menggunakan dua teknik pewarnaan, yaitu pewarnaan William's (W) dan eosin-nigrosin (EN). Pewarnaan W dilakukan dengan cara yang sama untuk pengamatan morfologi. Pewarna EN (setiap 100 ml) mengandung 2,0 g nigrosin, 1,5 g Na-sitrat, 3,3 g eosin *yellow*, dan pH disesuaikan sampai 6,8-7,0 (Barth & Oko, 1989). Preparat ulas dibuat dengan cara mencampurkan sampai homogen semen segar dengan EN (perbandingan sekitar 1:4), dibuat preparat ulas tipis pada gelas obyek dan dikeringkan di atas api bunsen. Preparat yang sudah kering di-mounting dengan *canada balsam*.

Pengambilan foto preparat dilakukan menggunakan foto mikroskop Nikon (E6000). Pengambilan foto untuk skala mikrometer dilakukan dengan fokus dan perbesaran yang sama dengan objek preparat. Hasil pengambilan foto (spermatozoa dan mikrometer) selanjutnya dicetak dengan ukuran yang sama. Bagian-bagian spermatozoa hasil cetakan foto diukur dengan benang, lalu diukur dengan hasil cetakan skala mikrometer. Bagian-bagian spermatozoa yang diukur meliputi panjang kepala, lebar kepala, panjang ekor tengah (mid-piece), panjang ekor (principal piece) dan panjang total. Pengukuran pada anoa A dilakukan terhadap 200 sel, sedangkan pada anoa B terhadap 100 sel karena volume dan konsentrasinya yang rendah.

Analisis Data

Data yang diperoleh disajikan dalam rata-rata dan simpangan baku. Perbandingan karakteristik morfologi spermatozoa disajikan secara deskriptif. Perbandingan biometri spermatozoa dengan dua teknik pewarnaan diuji dengan menggunakan uji parametrik T-test dengan pengujian contoh berpasangan (*paired samples test*), sedangkan perbandingan biometri spermatozoa dengan umur yang berbeda diuji dengan menggunakan uji

parametrik T-test dengan pengujian contoh bebas (*independent samples test*).

HASIL DAN PEMBAHASAN

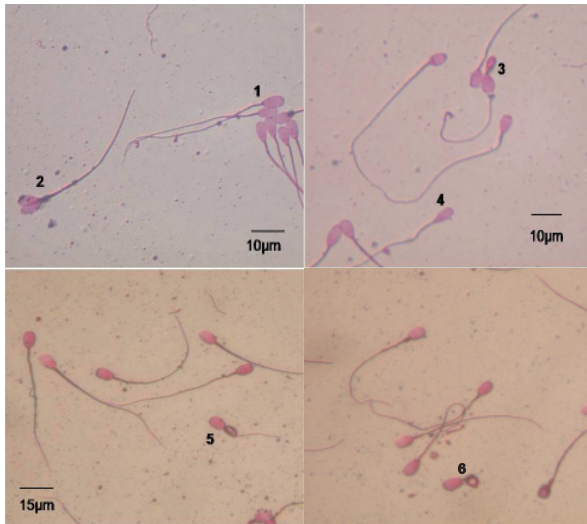
Morfologi Spermatozoa

Data abnormalitas spermatozoa anoa ditampilkan pada Tabel 1, sedangkan beberapa contoh bentuk abnormalitas terdapat pada Gambar 1. Total abnormalitas spermatozoa anoa A lebih tinggi dibanding anoa B. Abnormalitas bagian kepala yang paling banyak ditemukan adalah *undeveloped* (anoa A dan B), kepala tanpa ekor (anoa A), serta *pear-shaped* dan *narrow at the based* (anoa B). Abnormalitas bagian ekor yang paling banyak ditemukan, baik pada anoa A maupun B adalah *coiled tail* yang terdiri atas *simple bent*, *under the head* dan *double folded*, *abnormal midpiece* dan *droplet sitoplasma proksimal*. Hasil ini mirip dengan yang pernah dilaporkan oleh Yudi *et al.* (2009), dengan teknik pewarnaan menggunakan eosin-nigrosin didapatkan abnormalitas $31,86 \pm 3,72\%$ (primer $9,53 \pm 3,85\%$ dan sekunder $22,33 \pm 1,46\%$).

Tabel 1. Jenis abnormalitas spermatozoa anoa dengan pewarnaan William's (%)

Jenis Abnormalitas	Rataan (Selang)	
	Anoa A	Anoa B
Abnormalitas bagian kepala		
<i>Pear shape (Pyriform)</i>	0,79 (0,49-1,00)	1,53 (1,44-1,61)
<i>Narrow</i>	0,49 (0,49-0,50)	0,24 (0,00-0,48)
<i>Narrow at the base (Tapered)</i>	0,74 (0,50-0,98)	1,53 (1,44-1,61)
<i>Undeveloped</i>	3,72 (2,93-4,50)	0,53 (1,44-1,61)
<i>Variable size</i>		
<i>Macrocephalus</i>	0,49 (0,00-0,98)	0,24 (0,00-0,48)
<i>Microcephalus</i>	1,25 (1,00-1,50)	0,72 (0,00-1,44)
<i>Double head</i>	0,25 (0,00-0,50)	0,00 (0,00-0,00)
Kepala tanpa ekor	3,72 (2,93-4,50)	2,49 (1,61-3,37)
Total abnormalitas bagian kepala	11,40 (10,30-12,50)	8,27 (6,44-10,09)
Abnormalitas bagian ekor		
<i>Abaxial</i>	0,49 (0,49-0,50)	0,00 (0,00-0,00)
<i>Coiled tails</i>		
<i>Simple bend</i>	5,20 (4,90-5,50)	5,07 (4,84-5,29)
<i>Under the head</i>	3,45 (2,40-4,50)	4,76 (1,44-8,07)
<i>Double folded</i>	3,70 (2,50-4,90)	1,53 (1,44-1,61)
<i>Abnormal midpiece</i>	0,98 (0,00-1,95)	4,11 (3,37-4,84)
<i>Droplet sitoplasma</i>		
<i>Proximal</i>	4,46 (3,42-5,50)	2,96 (1,44-4,48)
<i>Distal</i>	0,75 (0,49-1,00)	1,05 (0,48-1,61)
Ekor tanpa kepala	3,21 (3,00-3,42)	0,24 (0,00-0,48)
Total abnormalitas bagian ekor	22,24 (21,97-22,50)	19,69 (13,94-25,45)
Total abnormalitas	33,64 (32,27-35,00)	27,96 (24,03-31,89)

Keterangan: anoa A= anoa dewasa (± 10 tahun, ± 85 kg), anoa B= anoa muda (± 3 tahun, ± 60 kg).



Gambar 1. Fotomikrograf spermatozoa anoa yang menunjukkan: spermatozoa normal (1), kepala ganda (2), *simple bent* (3), *narrow at the base* (4), *double folded* (5) dan *coiled under the head* (6). (Pewarna: eosin-nigrosin 2%).

Kualitas semen cenderung pada beberapa satwa liar lebih jelek dibanding dengan hewan ternak. Jayaprakash *et al.* (2001) mendapatkan total abnormalitas sekitar 21% (morfologi normal $71,92 \pm 15,32\%$) pada indian leopard, dengan teknik koleksi elektroejakulator. O'Brien & Roth (2000) melaporkan bahwa dengan teknik *recovery postcoital* dari vagina pada badak sumatera (*Dicerorhinus sumatrensis*) diperoleh ejakulat dengan abnormalitas sebesar 60% (bagian kepala 33%, sisa sitoplasma 14% dan midpiece 8%). Al-Makhzoomi (2005) mendapatkan total abnormalitas sebesar $15,0 \pm 11,0\%$ pada sapi Swedia, sedangkan pada kuda tori dan estonia, Kavak *et al.* (2004) mendapatkan abnormalitas sekitar 53% dan 26% (morfologi normal $57,5 \pm 4,1\%$ dan $74,4 \pm 3,8\%$), dengan droplet sitoplasma proksimal mencapai $17,3 \pm 2,7\%$ dan $2,9 \pm 2,5\%$. Berdasarkan beberapa temuan di atas, total abnormalitas spermatozoa anoa pada penelitian ini cukup tinggi bila dibandingkan dengan hewan ternak, tetapi masih termasuk cukup baik untuk ukuran satwa langka.

Kejadian abnormalitas morfologi spermatozoa diketahui disebabkan oleh beberapa faktor, antara lain penyakit, stres panas, musim, gangguan pematangan (spermatogenesis akhir), teknik koleksi, penanganan semen, ras hewan, kualitas hewan, manajemen pemeliharaan, frekuensi kontak lawan jenis dan faktor hormonal (Barth & Oko, 1989; Holt & Pickard, 1999). Abnormalitas primer spermatozoa pada banyak kasus terjadi akibat gangguan termoregulasi dan hormonal di dalam testis yang disebabkan oleh lingkungan tidak cocok, lemak daerah inguinal dan skrotum, suhu lingkungan yang ekstrim, trauma dingin, peradangan skrotum dan testis, dermatitis, dan hernia inguinalis. Faktor-faktor tersebut akan mempengaruhi hormon secara lokal atau sistemik, serta metabolisme spermatozoa dan sel sertoli. Suhu lingkungan yang dingin pada sore hingga pagi hari pada anoa yang dipelihara di TSI

Cisarua Bogor, mungkin dapat mempengaruhi termoregulasi di sekitar testis dan menyebabkan abnormalitas yang tinggi. Kurangnya frekuensi kontak dengan lawan jenis (melalui perkawinan atau feromon) pada anoa dewasa (anoa A) dapat mempengaruhi fungsi saraf dan hormonal sehingga berpengaruh pada kualitas semen (abnormalitas tinggi). Asupan nutrisi, faktor stres, dan kejadian *inbreeding* juga dapat mempengaruhi kualitas semen pada satwa yang dipelihara di penangkaran (Jayaprakash *et al.*, 2001). *Inbreeding* diduga menjadi penyebab menurunnya kualitas genetik pada harimau india, serta berkurangnya volume testiskuler, volume ejakulat, motilitas, konsentrasi spermatozoa, dan meningkatnya abnormalitas pada harimau florida (*Felis concolor coryi*) (Holt & Pickard, 1999; Jayaprakash *et al.*, 2001).

Penyebab beberapa jenis abnormalitas spermatozoa telah diteliti dan diketahui secara spesifik. Abnormalitas jenis *pearshaped* dan *narrow at the based* diduga akibat perkembangan yang tidak sempurna dari bagian akhir anterior tudung akrosom pada perkembangan tingkat spermatosit primer yang berhubungan erat dengan genetik (Barth & Oko, 1989). Saacke (2008) juga menyatakan bahwa abnormalitas jenis *microcephalus* dan *macrocephalus* terjadi akibat defisiensi atau kelebihan kromatin inti yang mengarah kepada kehilangan atau kelebihan pembentukan kromosom inti. Kegagalan pemisahan komosom pada proses pembelahan sel (spermatogenesis) yang dapat menyebabkan kelebihan kromosom inti dapat disebabkan oleh perubahan lingkungan, luka, demam, dan *orchitis* kronis (Barth & Oko, 1989). Jenis abnormalitas droplet sitoplasma dapat disebabkan oleh suhu yang dingin atau semen terpapar oleh cairan hipotonik (Mekasha *et al.*, 2007). Frekuensi abnormalitas droplet sitoplasma semakin meningkat seiring dengan bertambahnya umur, sementara pada saat yang sama motilitas dan fertilitas spermatozoa menurun. Walaupun terkait dengan proses pematangan spermatozoa, droplet sitoplasma proksimal banyak ditemukan pada spermatozoa asal caput epididimis dan droplet sitoplasma distal sering ditemukan pada spermatozoa asal *cauda epididimis* (Kuster *et al.*, 2004).

Abnormalitas spermatozoa yang tinggi dapat mempengaruhi fertilitas. Morrel *et al.* (2008) melaporkan bahwa angka kebuntingan berkorelasi kuat dengan morfologi normal spermatozoa ($r=0,79$) dan berkorelasi negatif dengan indeks fragmentasi DNA ($r=-0,63$). Fertilitas yang rendah juga dilaporkan pada sapi potong dengan abnormalitas droplet sitoplasma proksimal melebihi 30% (Amann *et al.*, 2000). Abnormalitas kepala di atas 10% pada sapi perah swedia dapat menurunkan fertilitas pejantan (Al-Makhzoomi, 2005). Morfologi kepala yang dominan mempengaruhi fertilitas adalah kepala berbentuk *pear shaped*. Spermatozoa dengan abnormalitas bagian kepala akan menghasilkan embrio berkualitas rendah dan mudah berdegenerasi, atau tidak mampu memfertilisasi ovum (Saacke, 2008). Sementara itu Berth & Oko (1989) juga menyatakan bahwa semen dengan proporsi kepala *pear shaped* dan *narrow at the based* yang tinggi mempunyai fertilitas yang rendah. Abnormalitas ekor spermatozoa dengan derajat parah pada manusia, fertilisasi hanya disarankan dengan teknik ICSI (intra-

Tabel 2. Rataan biometri spermatozoa anoa A (n=200) dengan pewarnaan William's dan eosin-nigrosin (μm)

Pewarnaan	Kepala		Ekor		Panjang total
	Panjang	Lebar	Tengah	Utama	
W	7,36 \pm 0,08 ^a	4,43 \pm 0,00 ^a	13,60 \pm 0,54 ^a	41,64 \pm 0,60 ^a	62,58 \pm 0,18 ^a
EN	7,56 \pm 0,08 ^b	4,49 \pm 0,03 ^a	13,13 \pm 0,25 ^a	40,16 \pm 0,30 ^a	60,85 \pm 0,03 ^b

Keterangan: superskrip berbeda pada kolom yang sama menunjukkan berbeda nyata ($P < 0,05$).

W= pewarnaan William's, EN= pewarnaan eosin-nigrosin. Anoa A= anoa dewasa (± 10 tahun, ± 85 kg).

cytoplasmic sperm injection) karena spermatozoa tidak mampu menembus zona pelucida sel telur (Mitchell *et al.*, 2006).

Karakteristik semen anoa hasil koleksi dengan elektrojakulator pada penelitian ini abnormalitasnya cukup tinggi, tetapi diharapkan masih bisa diaplikasikan pada program. Hal ini karena pada teknik IB, total spermatozoa normal dan motil progresif yang dibutuhkan dalam satu dosis inseminasi jauh lebih sedikit dibandingkan dengan perkawinan secara alami. Keberhasilan perkawinan pada penerapan teknik IB juga ditentukan oleh banyak faktor, antara lain fertilitas pejantan, kesuburan betina, dan keahlian pelaku IB. Sebagai contoh pada harimau india, walaupun memiliki kualitas ejakulat cukup jelek tetapi pada uji penembusan oosit tanpa zona (zona-free hamster egg penetration assay) sekitar 80% adalah positif (Jayaprakash *et al.*, 2001). Oleh karena itu, walaupun kualitas semen anoa lebih jelek dibanding semen dari hewan ternak, diharapkan bisa berhasil pada aplikasi teknik IB dalam membantu perkawinannya sehingga dapat membantu mengatasi ancaman kepunahan anoa baik di habitat alami maupun di penangkaran.

Biometri Spermatozoa

Data biometri spermatozoa anoa A dan anoa B dengan pewarnaan W dan EN diringkas pada Tabel 2 dan Tabel 3. Anoa A (Tabel 2) memiliki panjang kepala spermatozoa dengan pewarnaan W nyata lebih pendek ($P < 0,05$) dari pewarnaan EN, sedangkan panjang total spermatozoa dengan pewarnaan W nyata lebih panjang dibanding pewarnaan EN. Namun demikian, tidak terdapat perbedaan yang nyata pada lebar kepala, panjang *midpiece*, dan panjang ekor utama. Anoa B (Tabel 3) memiliki panjang kepala, panjang *midpiece*, panjang ekor utama dan panjang total spermatozoa dengan pewarnaan W nyata lebih panjang ($P < 0,05$) dibanding pewarnaan EN, tetapi lebar kepala tidak berbeda nyata.

Ukuran panjang dan lebar kepala spermatozoa anoa pada penelitian ini lebih kecil (pendek) dibandingkan spermatozoa beberapa ras kerbau di India dan kambing. Aggarwal *et al.* (2007) melaporkan bahwa pada 8 ras kerbau di India, biometri kepala paling panjang dan paling lebar adalah pada kerbau pandharpuri (10,21 μm dan 6,05 μm), sedangkan kepala paling pendek adalah pada nili-ravi (9,33 μm) dan yang paling sempit pada murrhah (4,75 μm). Biometri panjang dan lebar spermatozoa pada spermatozoa kambing dengan menggunakan *sperm class analyser* dan pewarnaan Diff-Quick, *hemacolor* dan Harri's *hematoxylin*, masing-masing adalah 8,47 \pm 0,72 μm dan 4,16 \pm 0,18 μm ; 8,38 \pm 0,30 μm dan 4,03 \pm 0,19 μm ; serta 8,03 \pm 0,29 μm dan 3,71 \pm 0,17 μm (Hidalgo *et al.*, 2006).

Pengukuran spermatozoa secara mikroskopis dipengaruhi oleh berbagai faktor, antara lain teknik fiksasi, pewarnaan, penanganan semen, kualitas mikroskop, dan keterampilan personal (Rijsselaere *et al.*, 2004; Hidalgo *et al.*, 2006). Hidalgo *et al.* (2006) melaporkan bahwa pewarnaan Diff-Quick pada spermatozoa kambing lebih akurat dalam pengukuran biometri menggunakan program *sperm class analyser* dibandingkan dengan *hemacolor* dan Harri's *hematoxylin* karena variasinya lebih rendah. Beberapa hal yang diduga mempengaruhi ukuran spermatozoa pada penelitian ini adalah perbedaan lamanya (waktu) pada saat pengeringan preparat ulas setelah pewarnaan EN dan perbedaan waktu saat perendaman preparat di dalam alkohol pada pewarnaan W sehingga menyebabkan perbedaan tingkat dehidrasi spermatozoa. Preparat yang lambat kering pada pewarnaan EN bisa menyebabkan ukuran spermatozoa menjadi lebih panjang (anoa A) dibandingkan dengan pewarnaan W. Arifiantini *et al.* (2006) menyatakan bahwa pewarnaan dengan eosin dan EN dengan pengeringan menggunakan *heating table* menyebabkan preparat lambat kering sehingga terjadi pergeseran ukuran spermatozoa. Perbedaan waktu saat perendaman preparat di dalam alkohol, kloramin 95%, dan larutan W pada pewarnaan

Tabel 3. Rataan biometri spermatozoa anoa B (n=100) dengan pewarnaan William's dan eosin-nigrosin (μm)

Pewarnaan	Kepala		Ekor		Panjang total
	Panjang	Lebar	Tengah	Utama	
W	7,54 \pm 0,54 ^a	4,43 \pm 0,50 ^a	12,07 \pm 1,52 ^a	43,69 \pm 3,52 ^a	63,30 \pm 3,88 ^a
EN	7,34 \pm 0,61 ^b	4,49 \pm 0,52 ^a	11,53 \pm 1,34 ^b	42,24 \pm 2,66 ^b	61,11 \pm 3,15 ^b

Keterangan: superskrip berbeda pada kolom yang sama menunjukkan berbeda nyata ($P < 0,05$).

W= pewarnaan William's, EN= pewarnaan eosin-nigrosin. Anoa B= anoa muda (± 3 tahun, ± 60 kg).

Tabel 4. Perbandingan biometri antara spermatozoa anoa A (n=200) dan B (n=100) dengan pewarnaan William's (W) (μm)

Nama anoa	Kepala		Ekor		Panjang total
	Panjang	Lebar	Tengah	Utama	
A	7,36 \pm 0,70 ^a	4,43 \pm 0,64 ^a	13,60 \pm 3,54 ^b	41,64 \pm 5,70 ^a	62,59 \pm 5,37 ^a
B	7,54 \pm 0,54 ^b	4,43 \pm 0,50 ^a	12,07 \pm 1,52 ^a	43,69 \pm 3,52 ^b	63,30 \pm 3,88 ^a
Rataan	7,45 \pm 0,13	4,43 \pm 0,00	12,83 \pm 1,08	42,66 \pm 1,45	62,94 \pm 0,50

Keterangan: superskrip berbeda pada kolom yang sama menunjukkan berbeda nyata ($P < 0,05$).

Anoa A= anoa dewasa (± 10 tahun, ± 85 kg), anoa B= anoa muda (± 3 tahun, ± 60 kg).

Tabel 5. Perbandingan biometri antara spermatozoa anoa A (n=200) dan B (n=100) dengan pewarnaan eosin-nigrosin (EN) (μm)

Nama anoa	Kepala		Ekor		Panjang total
	Panjang	Lebar	Tengah	Utama	
A	7,56 \pm 0,71 ^b	4,49 \pm 0,50 ^a	13,13 \pm 3,13 ^b	40,17 \pm 4,87 ^a	60,85 \pm 5,60 ^a
B	7,34 \pm 0,61 ^a	4,49 \pm 0,52 ^a	11,53 \pm 1,34 ^a	42,24 \pm 2,66 ^b	61,11 \pm 3,15 ^a
Rataan	7,45 \pm 0,11	4,49 \pm 0,00	12,33 \pm 0,80	41,20 \pm 1,04	60,98 \pm 0,13

Keterangan: superskrip berbeda pada kolom yang sama menunjukkan berbeda nyata ($P < 0,05$).

Anoa A= anoa dewasa (± 10 tahun, ± 85 kg), anoa B= anoa muda (± 3 tahun, ± 60 kg).

W, mungkin menyebabkan tingkat dehidrasi yang berbeda, sehingga bisa menyebabkan perbedaan ukuran spermatozoa (Hidalgo *et al.*, 2005). Ukuran dan bentuk kepala akan menentukan volume dan permukaan total spermatozoa sehingga mempengaruhi pertukaran air, ion, krioprotektan, dan ketahanan terhadap kriopreservasi (Esteso *et al.*, 2006).

Data biometri spermatozoa anoa dengan umur yang berbeda dirangkum pada Tabel 4 dan 5. Terdapat perbedaan yang nyata ($P < 0,05$) pada panjang kepala, panjang *midpiece*, dan panjang ekor utama antara anoa dewasa (A) dan anoa muda (B) pada pewarnaan W (Tabel 4), tetapi tidak terjadi perbedaan pada lebar kepala dan panjang total. Terdapat perbedaan yang nyata ($P < 0,05$) pada panjang kepala, panjang *midpiece* dan panjang ekor utama antara anoa dewasa dan anoa muda pada pewarnaan EN (Tabel 5), tetapi tidak berbeda nyata pada lebar kepala dan panjang total.

Berdasarkan hasil pada Tabel 4 dan 5, ukuran panjang kepala dan panjang ekor spermatozoa dipengaruhi oleh umur, tetapi lebar kepala dan panjang total tidak dipengaruhi. Hal ini mungkin terjadi karena walaupun kedua anoa sudah melewati masa pubertas dan testis telah mampu menghasilkan spermatozoa dengan ukuran normal, tetapi panjang kepala dan panjang ekor belum mencapai ukuran optimal. Tidak ada perbedaan yang nyata pada lebar kepala babi berumur <14 bulan, walaupun volume semen, konsentrasi, dan motilitas spermatozoa lebih rendah dibanding babi berumur 14-18 bulan (Kondracki *et al.*, 2005). Dugaannya adalah kedua babi walaupun telah memasuki usia puber (8-9 bulan), tetapi pada jantan muda perkembangan seksualitas masih terus berlangsung sehingga pada babi beda umur mungkin terdapat perbedaan ukuran kepala yang disebabkan oleh perbedaan struktur kromatin. Integritas kromatin pada kuda bahkan dapat digunakan untuk memprediksi kemampuan spermatozoa memfertilisasi

sel telur (Morrel *et al.*, 2008). Lebih jauh, Ostermeier *et al.* (2001) menyatakan bahwa spermatozoa sapi jantan dengan fertilitas tinggi mempunyai bentuk inti lebih *elongated* dan *tapered* dibanding sapi dengan fertilitas lebih rendah.

Perubahan biometri spermatozoa yang pada beberapa kasus adalah sebagai akibat dari abnormalitas morfologi, seperti *microcephalus*, *macrocephalus*, dan abnormal flagela (ekor), dapat menyebabkan penurunan fertilitas (Mitchell *et al.*, 2006). Gravance *et al.* (2009) dalam penelitiannya menyimpulkan bahwa lebar kepala spermatozoa pra-pembekuan berkorelasi nyata dengan fertilitas pasca-pembekuan. Spermatozoa dengan kelainan kromatin, walaupun dapat mengakses ovum secara *in vivo* tetapi DNA-nya tidak dapat berkondensasi dalam periode normal pascainseminasi sehingga akan menyebabkan kelainan atau keterlambatan pembentukan pronukleus, pembelahan yang tertunda, gangguan perkembangan embrio, serta kegagalan penganalan dan pemeliharaan kebuntingan dini oleh induk (Saacke, 2008). Fertilisasi pada spermatozoa dengan abnormalitas ekor derajat parah, hanya disarankan dengan teknik injeksi langsung ke dalam sitoplasma ovum karena spermatozoa tidak mampu menembus zona pelucida (Mitchell *et al.*, 2006). Perbedaan biometri pada beberapa parameter pada penelitian ini diharapkan bukan merupakan bentuk abnormalitas, tetapi oleh karena pengaruh teknik pewarnaan dan faktor umur sehingga spermatozoa masih bisa menghasilkan fertilitas yang tinggi pada aplikasi IB dan teknik reproduksi berbantuan lainnya, baik menggunakan semen cair maupun semen beku.

KESIMPULAN

Berdasarkan gambaran morfologi spermatozoa, anoa muda memiliki karakteristik semen sedikit lebih baik dibandingkan dengan anoa dewasa. Abnormalitas

total pada anoa muda adalah 27,96 (24,03 - 31,89)%, sedangkan pada anoa dewasa adalah 33,64 (32,27-35,00)%. Abnormalitas spermatozoa pada anoa cukup tinggi, dan abnormalitas yang paling banyak ditemukan adalah *undeveloped*, *coiled tail*, *abnormal midpiece*, dan *droplet sitoplasma*. Teknik pewarnaan W menghasilkan total panjang spermatozoa lebih panjang dibanding dengan pewarnaan EN. Teknik pewarnaan dan umur anoa berpengaruh kepada biometri (ukuran) spermatozoa.

UCAPAN TERIMA KASIH

Ucapan terima kasih disampaikan kepada Ditjend Dikti Depdiknas Jakarta yang telah membiayai penelitian ini melalui Program Kompetisi Hibah Bersaing XVI, PT Taman Safari Indonesia Cisarua-Bogor (Jawa Barat) yang telah mengijinkan anoanya untuk penelitian, dan Tim Kesehatan Hewan PT Taman Safari Indonesia atas bantuan medisnya.

DAFTAR PUSTAKA

- Aggarwal, R. A. K., S. P. S. Ahlawat, Y. Kumar, P. S. Panwar, K. Singh, & M. Bhargava. 2007. Biometry of frozen-thawed sperm from eight breeds of Indian buffaloes (*Bubalus bubalis*). *Theriogenology* 68: 682-686.
- Al-Makhzoomi, A. 2005. Sperm morphology in progeny-tested Swedish AI dairy bull sires. Master's Thesis. Magister of Science Programme in Veterinary Medicine for International Students. Faculty of Veterinary Medicine and Animal Science, Swedish University of Agricultural Sciences, Uppsala, Sweden.
- Amann, R. P., G. E. Seidel Jr., & R. G. Mortimer. 2000. Fertilizing potential in vitro of semen from young beef bulls containing a high or low percentage of sperm with a proximal droplet. *Theriogenology* 54: 1499-1515.
- Ambrisko, T. D. & Y. Hikasa. 2002. The antagonistic effects of atipamezole and yohimbine on stress-related neurohormonal and metabolic responses induced by medetomidine in dogs. *Can. J. Vet. Res.* 67:64-67.
- Andrabi, S. M. H. & W. M. C. Maxwell. 2007. A review on reproductive biotechnologies for conservation of endangered mammalian species. *Anim. Reprod. Sci.* 99: 223-243.
- Arifiantini, R. I., T. Wresdiyati, & E. F. Retnani. 2006. Kaji banding morfometri spermatozoa sapi Bali (*Bos sondaicus*) menggunakan pewarnaan William's, eosin, eosin-nigrosin dan formol saline. *Jurnal Sains Veteriner* 24: 65-70.
- Barth, A. D. & R. J. Oko. 1989. *Abnormal morphology of bovine spermatozoa*. Iowa States University Press, Iowa.
- Burton, J., A. H. Mustari, & A. A. MacDonald. 2005. Status dan rekomendasi: konservasi *in situ* Anoa (*Bubalus sp.*) dan implikasinya terhadap konservasi *ex situ*. *Buletin Konservasi Alam* 5: 35-39.
- Esteso, M. C., A. J. Soler, M. R. Fernandez-Santos, A. A. Quintero-Moreno, & J. J. Garde. 2006. Functional significance of the sperm head morphometric size and shape for determining freezability in Iberian Red Deer (*Cervus elaphus hispanicus*) epididymal sperm samples. *J. Androl.* 27:662-670.
- Gravance, C. G., M. E. Casey, & P. J. Casey. 2009. Pre-freeze bull sperm head morphometry related to post-thaw fertility. *Anim. Reprod. Sci.* 114: 81-88.
- Gunarso, W. 1989. *Mikroteknik*. Pusat Antar Universitas Ilmu Hayat, Institut Pertanian Bogor, Bogor.
- Hidalgo, M., I. Rodriguez, J. Dorado, J. Sanz, & C. Soler. 2005. Effect of sample size and staining methods on stallion sperm morphometry by the sperm class analyzer. *Vet. Med.Czech.* 50: 24-32.
- Hidalgo, M., I. Rodriguez, & J. Dorado. 2006. Influence of staining and sampling procedures on goat sperm morphometry using the Sperm Class Analyzer. *Theriogenology* 66: 996-1003.
- Holt, W. V. & A. R. Pickard. 1999. Role of reproductive technologies and genetic resource banks in animal conservation. *Rev. Reprod* 4: 143-150.
- Jayaprakash, D., S. B. Patil, M. N. Kumar, K. C. Majumdar, & S. Shivaji. 2001. Semen characteristics of the captive Indian Leopard (*Panthera pardus*). *J. Androl.* 22: 25-33.
- Kavak, A., N. Lundeheim, M. Aidnik, & S. Einarsson. 2004. Sperm morphology in Estonian and Tori breed stallions. *Acta Vet. Scand.* 45: 11-18.
- Kondracki S., D. Banaszewska, & C. Mielnicka. 2005. The effect of age on the morphometric sperm traits of domestic pigs (*Sus scrofa domestica*). *Cel. Mol. Biol. Letters* 10: 3-13.
- Kuster, C. E., R. A. Hess, & G. C. Althouse. 2004. Immunofluorescence reveals ubiquitination of retained distal cytoplasmic droplets on ejaculated porcine spermatozoa. *J. Androl.* 25: 340-347.
- Mekasha, Y., A. Tegegne, & H. Rodrigues-Martinez. 2007. Sperm morphology attributes in indigenous male goat raised under extensive husbandry in Ethiopia. *Anim. Reprod.* 4: 15-22.
- Mitchell, V., N. Rives, M. Albert, M. Peers, J. Selva, B. Clavier, E. Escudier, & D. Escalier. 2006. Outcome of ICSI with ejaculated spermatozoa in a series of men with distinct ultrastructural flagellar abnormalities. *Hum. Reprod.* 21: 2065-2074.
- Morrell, J. M., A. Johannisson, A. M. Dalin, L. Hammar, T. Sandebert, & H. Rodriguez-Martinez. 2008. Sperm morphology and chromatin integrity in Swedish warmblood stallions and their relationship to pregnancy rates. *Acta Vet. Scand.* 50: 1-7.
- O'Brien, J. K. & T. L. Roth. 2000. Postcoital sperm recovery and cryopreservation in Sumatran Rhinoceros (*Dicerorhinus sumatrensis*) and application to gamete rescue in the African Black Rhinoceros (*Diceros bicornis*). *J. Reprod. Fertil.* 118: 263-271.
- Ostermeier, G. C., G. A. Sargeant, B. S. Yandell, D. P. Evenson, & J. J. Parrish. 2001. Relationship of bull fertility to sperm nuclear shape. *J. Androl.* 22: 595-603.
- Rijsselaere, T., V. S. Ann, H. Geert, M. Dominiek, & D. K. Aart. 2004. Automated sperm morphometry and morphology analysis of canine semen by the Hamilton-thorne analyzer. *Theriogenology* 62: 1292-1306.
- Saacke, R. G. 2008. Sperm morphology: Its relevance to compensable and uncompensable traits in semen (review). *Theriogenology* 70: 473-478.
- Yudi, T. L. Yusuf, B. Purwantara, D. Sajuthi, S. Mulyono, & J. Manangsang. 2009. Biometri organ reproduksi bagian luar dan karakteristik ejakulat anoa (*Bubalus sp.*) yang dikoleksi menggunakan elektroejakulator setelah diinjeksi hCG. *Med. Pet.* 32: 1-11.