Dasar – Dasar EMG

Oleh :

Yeni Quinta Mondiani

Sejarah EMG

Percobaan yang terdokumentasi pertama kali menggunakan EMG dilakukan oleh Francesco Redi pada 1666. Redi menemukan otot dengan spesialisasi tinggi yang menghantarkan elektrik yaitu electric ray fish (electric eel). Pada 1773, Walsh mendemonstrasikan bahwa otot ikan eel dapat memunculkan elektrisitas. Pada 1972, publikasi yang berjudul *De Viribus Electricitatis in Motu Musculari Commentarius* dimunculkan, ditulis oleh Luigi Galvani, dimana penulis mendemonstrasikan bahwa elektrisitas dapat menginisiasi kontraksi otot. Enam decade kemudian, pada 1849, Emil du Bois-Reymond menemukan adanya kemungkinan merekam aktivitas elektrik selama kontraksi otot volunter. Perekaman actual pertama dari aktivitas ini dilakukan oleh Marey pada 1890, yang mengemukakan istilah elektromiografi. Pada 1922, Gasser dan Erlanger menggunakan osciloscop untuk menunjukkan sinyal elektrik dari otot. Karena stochastic nature dari sinyal mioelektrik, hanya informasi kasur yang bisa diambil dari observasi ini. Kemampuan medeteksi sinyal elektromiografi meningkat dari 1930 – 1950, dan peneliti semakin luas menggunakan electrode lebih luas dalam studi otot. AANEM dibentuk pada 1953 sebagai salah satu perkumpulan medical dengan ketertarikan pada penggunaan teknik ini. Penggunaan klinik dari surface EMG (sEMG) untuk terapi kelainan yang lebih spesifik dimulai tahun 1960. Hardyck dan penelitinya adalah praktisian pertama (1966) yang menggunakan sEMG. Pada awal 1980, Cram dan Steger memperkenalkan metode klinis untuk scanning berbagai otot menggunakan EMG.[2,4] Sampai pada akhirnya di pertengahan 1980 dimana teknik integrasi pada electrode memiliki kecukupan secara istrumen. Pada awal 1980, kabel yang memproduksi sinyal dengan range microvolt telah tersedia. Surface EMG banyak digunakan unutk merekam otot superficial pada praktek klinis, dimana electrode intramuscular digunakan untuk menginvestigasi otot yang lebih dalam atau aktivitas otot lokal. Banyak aplikasi penggunaan EMG. EMG secara klinis digunakan untuk diagnosis berbagai masalah neurologis dan neuromuscular. (Botelho, 1955)

Definisi EMG

Elektrodiagnostik, sebagai pemanjangan dari evaluasi neurologis, membutuhkan prinsip anatomi yang sama untuk lokasi seperti pada pemeriksaan klinis, mencari adanya bukti gangguan

motorik dan sensorik. Elektroneuografi (ENG) disebut juga sebagai pemeriksaan konduksi saraf, yang mencakup pemeriksaan kecepatan hantar saraf (KHS) motoris, sensosris, dan respon lambat. Elektromiografi (EMG) dalam arti sempit didefinisikan sebagai pemeriksaan aktivitas listrik otot. Kadang – kadang istilah EMG disalah artikan sebagai pengganti ENMG yg juga mencakup pemeriksaan konduksi saraf. Pemeriksaan KHS dikerjakan dengan cara menstimulasi saraf perifer untuk membangkitkan respon motoris maupun sensoris yang lazimnya direkam menggunakan electrode permukaan (surface electrode). Abnormalitas dari KHS dan cetus potensial (evoked potensial) dapat mengungkapkan patofisiologi yang mendasari gangguan saraf tepi. Pemeriksaan EMG jarum berguna untuk menilai aktivitas listrik dari electrode yang ditusukkan langsung ke dalam otot yang diperiksa. Dengan pemeriksaan ini dapat diketahui adanya degenerasi aksonal, adanya reinervasi maupun kelainan primer pada otot

Pemeriksaan ENMG hanyalah sebagai perluasan dari pemeriksaan klinis. Dengan pemeriksaan klinis yang baik, pemeriksaan ENMG akan mempersempit diagnosis banding yang ada. Pemeriksaan ini membantu menentukan diagnosis topis, patologis, dan prognosis kelainan susunan saraf tepi (Poernomo et al, 2003)

Indikasi EMG

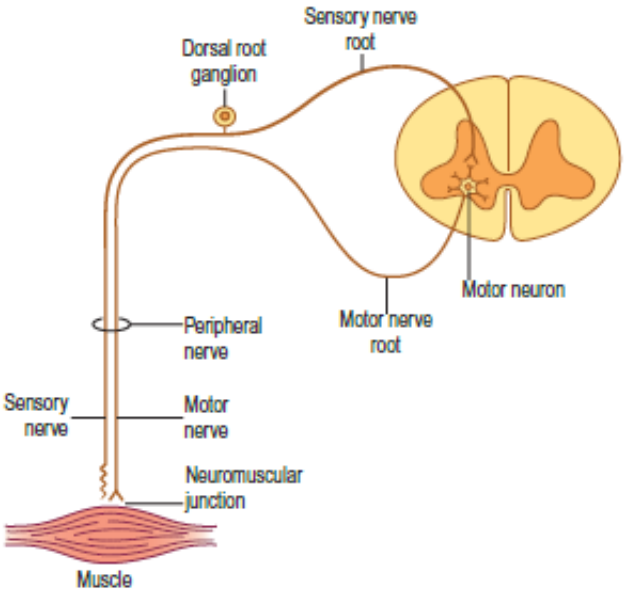

Gambar 1. Elemen dari sistem saraf tepi. Neuron motorik primer berada pada medulla spinalis, dimana neuron sensorik primer, dorsal root ganglion berada di luar medulla spinalis. Dorsal root ganglion adalah sel bipolar. Prosesus proksimalnya membentuk radiks saraf sensoris, prosesus distalnya menjadi serabut sensoris perifer (Shapiro, 2013)

Pemeriksaan ENMG memegang peranan penting untuk diagnosis kelainan neuromuscular atau kelainan susunan saraf tepi (Gambar 1) antara lain

1. Kelainan motor neuron : Amyotropic Lateral Sclerosis (ALS), Spinal Muscular Atrophy (SMA), poliomyelitis
2. Kelainan ganglion dorsalis (neuron saraf sensoris) : paraneoplastik, autoimun, toksik, infeksi
3. Radiks saraf spinal : herniasi diskus vertebralis, spondilosis, neoplasma, infark, infeksi, dan proses inflamasi
4. Pleksus : pleksopati oleh karena radiasi, neoplasma, penjepitan (entrapment), diabetes mellitus, perdarahan dan proses inflamasi
5. Saraf perifer : berupa neuropati oleh karena penjepitan (entrapment), polineuropati yang dapat dibedakan lagi menjadi tipe aksonal dan demyelinating dan mononeuropati multipleks
6. Neuromuscular junction : miastenia gravis, sindrom Eaton Lambert
7. Kelainan otot : distrofi otot, kelainan otot akibat gangguan metabolic, endokrin dan proses inflamasi

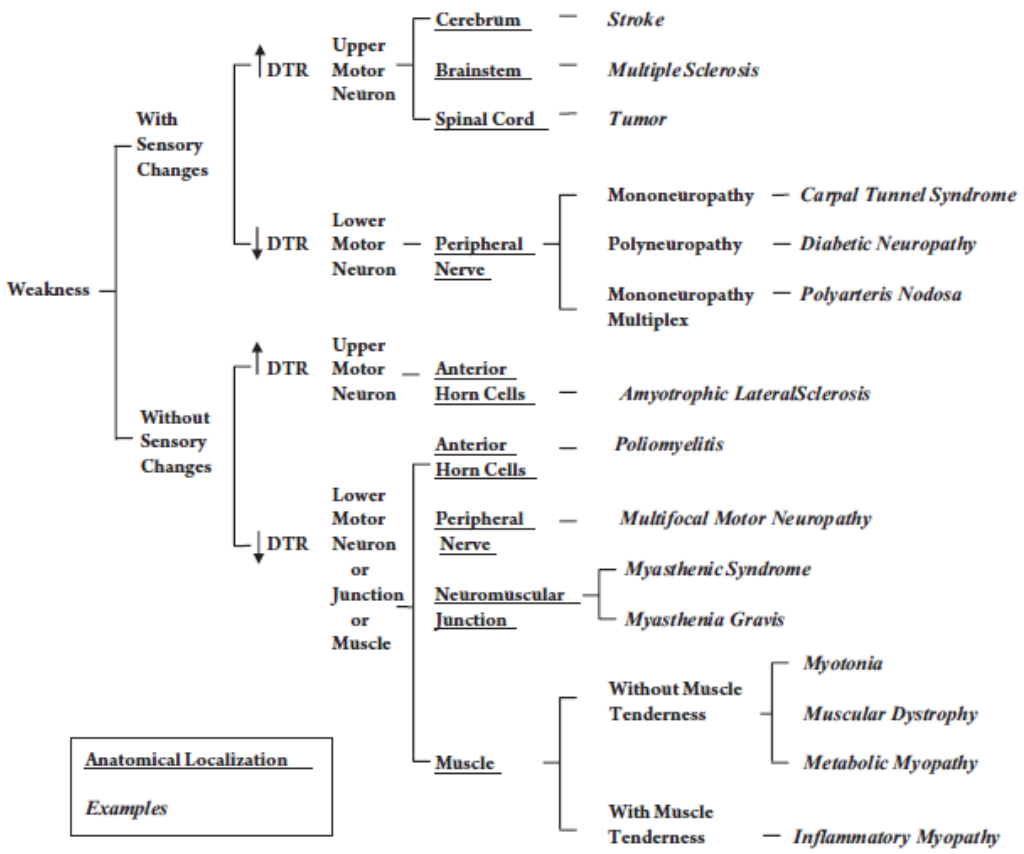

Gambar 2. Diagram sederhana sebagai contoh diagnosis banding kelemahan, dengan divisi utama dibagi menjadi dengan atau tanpa gangguan sensoris (Kimura, 2013)

Tahapan Pemeriksaan EMG

1. Melakukan anamnesis dan pemeriksaan fisik
2. Membuat diagnosis bandig
3. Merencanakan strategi pemeriksaan EMG yang akan dilakukan, sesuai dengan diagnosis banding yang telah dibuat
4. Memberikan penjelasan kepada penderita tentang prosedur pemeriksaan yang akan dilakukan
5. Melakukan pemeriksaan kecepatan hantar saraf (KHS)
6. Melakukan pemeriksaan EMG jarum (needle EMG) sebagai pemeriksaan terakhir

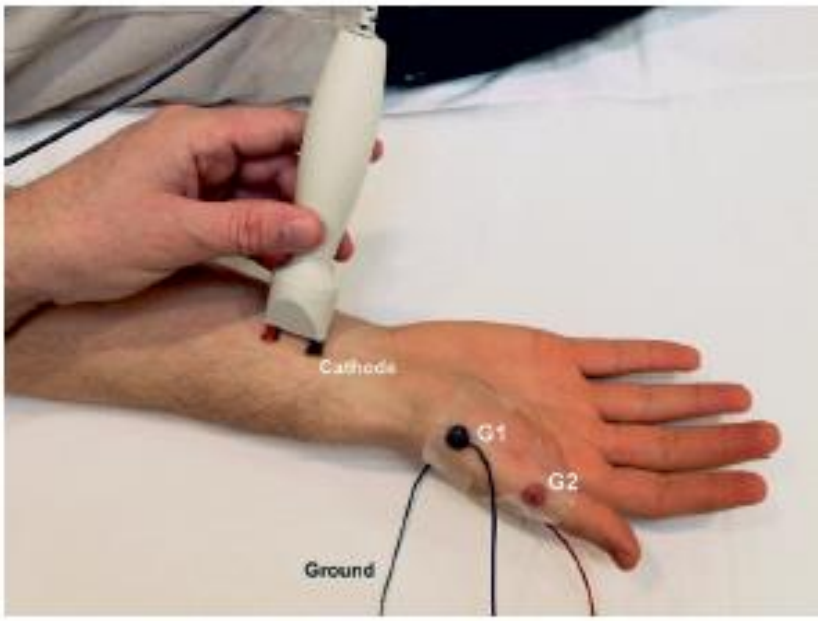

Gambar 3. Pemeriksan KHS motorik (Shapiro, 2013)

Sebelum dilakukan pemeriksaan EMG, penderita harus diberikan penjelasan agar otot rileks. Otot abnormal diperiksa dahulu, dimulai dari otot yang paling lemah. Kemudian diikuti dengan otot – otot yang tampaknya normal, hal ini berguna untuk menentukan distribusi kelainan. Beberapa hal yang harus diperhatikan sebelum menusukkan jarum EMG pada penderita :

a. Gangguan pembekuan darah dan antikoagulan. Pada pemeriksaan EMG jarum sebaiknya dihindari pada penderita hemofili. Pada penderita trombositopeni pemeriksaan dapat dikerjakan bila trombosit > 30.000/mm3
b. Infeksi. Pada pasien hepatitis virus/aids yang berpotensi sangat menular, sangat dianjurkan menggunakan sarung tangan dan membuang jarum ke tempat seharusnya

c. Obesitas. Jarum standar 70 mm mungkin kurang panjang untuk otot tertentu sehingga perlu disiapkan jarum 75 mm sebelum pemeriksaan
d. Kulit. Hindari area infeksi, ulkus, dermatitis, bendungan vena maupun jaringan parut
e. Nyeri. Pada penderita dewasa yang tidak tahan nyeri kadang perlu diberikan fentanyl. Untuk anak anak dapat diberikan klorhidrat (Poernomo et al, 2003)

Pada pemeriksaan hantar saraf, ada 3 jenis electrode yang digunakan yaitu electrode aktif dan eferens, electrode ground, dan electrode stimulasi. Untuk mengukur respon saraf yang diperiksa digunakan permukaan dari metal. Untuk respon motorik, electrode aktif/pencatat diletakkan diatas otot yang diperiksa. Elektrode aktif dan referens yang digunakan adalah bentuk cakram (surface disc electrode) dengan diameter sekitar 0,5 – 1 cm. Pada respon sensorik, electrode aktif/pencatat diletakkan di atas saraf yang diperiksa. Elektrode pencatat dan referens yang digunakan adalah electrode permukaan dengan spring clips atau cincin. Elektrode ground diletakkan di daerah yang tidak aktif, biasanya diantara electrode stimulasi dan electrode aktif. Elektrode stimulasi biasanya berupa dua logam atau felt pad yang terpisah dengan jarak 1, 5 – 3 cm.

Tekniknya, 1. pengaturan instrument (filter, sensitivitas), 2. Posisi penderita rileks dan area yang diperiksa dibersihkan dengan alkohol, 3. Penempatan electrode , dimana electrode aktid pada muscle belly, dan electrode referens pada tendon otot, untuk respon sensoris electrode aktif ditempatkan di atas segmen saraf yang diperiksa. Elektrode ground baik untuk respon motoris maupun sensoris ditempatkann pada tulang menonjol antara electrode stimulasi dan aktif 4. Pada electrode stimulasi, katode (katub negatif) berhadapan dengan electrode aktif (pencatat). 5. Stimulasi pada bagian distal mulai dengan intensitas rendah, sampai supramaksimal dengan dilihat respon kontraksi otot dan efek tersetrum pada penderita, 6. Lihat latensi distal, amplitude, dan bentuk gelombang, 6. Stimulasi bagian proksimal, 7. Ukur jarak stimulasi distal dan proksimal

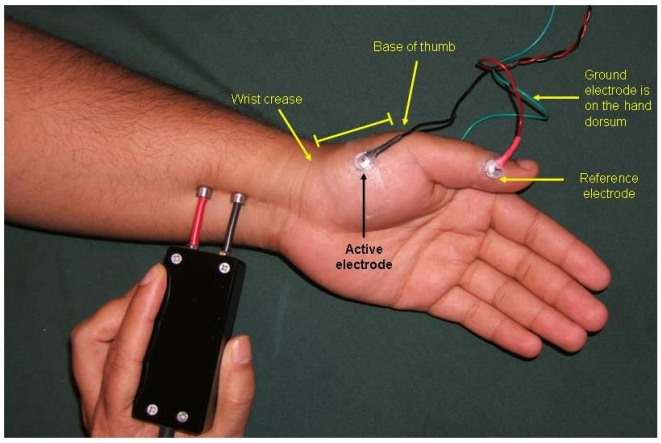

Gambar 4. Contoh Perekaman pada Abductor Pollicis Brevis

Anatomi

Unit fungsional terkecil yang menggambarkan kontrol saraf terhadap kontraksi muskulus disebut motor unit. Didefinisikan sebagai “badan sel dan dendrit dari motor neuron, cabang multiple dari akson nya, dan serabut otot yang menginervasinya. Unit maksutnya, seluruh serabut otot pada motor unit bertindak “pada satu “ proses inervasi (Konrad, 2006)

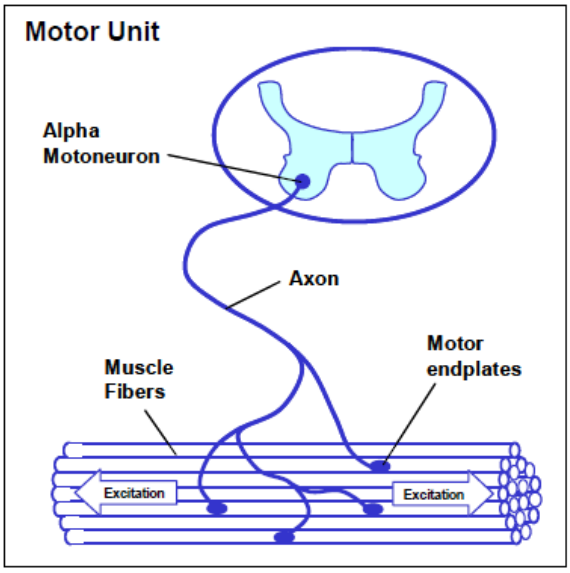

Gambar 4. Motor Unit

Kebanyakan saraf dibentuk dari berbagai tipe dan diameter akson, yang bisa diklasifikasikan berdasarkan ukuran, derajat mielinisasik, apakah mereka membawa informasi sensoris atau motoris, atau mereka merupakan bagian dari sistem saraf otonom/somatis, seperti pada tabel 1.

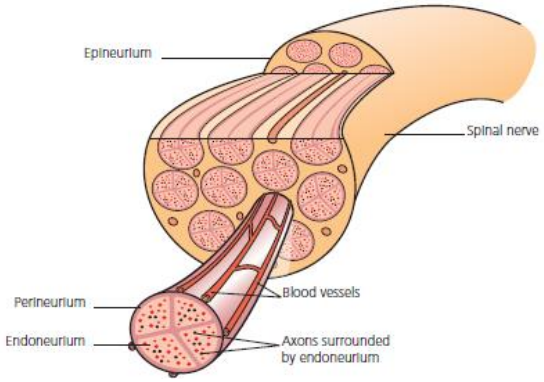

Gambar 5. Struktur saraf, fasikulus, endoneurium dan suplai darah. Endoneurium mengelilingi akson, perineurium terikat satu dengan lainnya pada fasikulus, dan epineurium adalah jaringan ikat eksternal mengelilingi fasikulus..

Tabel 1. Klasifikasi akson di saraf manusia (Konrad, 2006)

			Diameter (μm)	Conduction velocity (m/s)	Classi-fication	Alternative classification
Myelinated						
Somatic	Muscle	Afferent	12–21	70–120	Ia, Ib	Aα
			6–12	15–70	II	Aβ
			1–6	3–30	III	Aδ
		Efferent, α and γ motor neurons	6–12	35–75		A
	Cutaneous	Afferent	6–17	15–100	II	Aβ
			1–6	3–30		Aδ
Autonomic preganglionic		Efferent	3	3–15		B
Unmyelinated						
Autonomic postganglionic		Efferent	0.2–1.5	1–2		C
Somatic axons of dorsal root ganglion		Afferent	0.2–1.5	1–2	IV	C

Prinsip Kerja EMG

Prinsip kerja EMG adalah mengukur potensial otot. Seperti diketahui adanya aktifitas otot akan menimbulkan potensial aksi. Potensial listrik dalam otot tersebut terjadi akibat adanya reaksi kimia dalam otot. Dalam pemeriksaan EMG, karena kesulitan untuk mengisolasi sel otot tunggal maka perekaman aktivitas listrik selalu dilakukan untuk beberapa serabut otot. Sinyal listrik otot atau sekelompok otot berbentuk gelombang mirip bising (“noise”) yang amplitudonya bervariasi terhadap aktivitas otot. Pada kontraksi sedang, ampiltudonya kira-kira 1 mV untuk 100Hz < frekuensi< 500 Hz dan 0,5 mV untuk 500 Hz<frekuensi<2000 Hz (Cameron, 1978 dalam Chalimatus, 2008).

Pemeriksaan kecepatan hantar saraf (KHS) dilakukan dengan cara meletakkan electrode perekam pada otot (untuk KHS motoris) atau saraf (untuk KHS sensoris) tertentu dan electrode stimulator di atas saraf tepi yang akan diperiksa. Akibat rangsangan ini akan muncul potensial aksi pada saraf motorik disebut Compound Muscle Action Potential (CMAP), dan pada saraf sensoris disebut Sensory Nerve Action Potential (SNAP). CMAP berbentuk gelombang bifasik, yang diawali leh defleksi negatif (ke arah atas dari garis dasar)

Istilah elektrofisiologis yang penting untuk diketahui adalah (Poernomo et al, 2003)

1. Amplitude (mv) diukur dari garis dasar sampai defleksi negatif pertama, yang menggambarkan berapa banyak akson yang dapat terangsang. Besar kecilnya amplitude CMAP menunjukkan keadaan akson sepanjang perjalanan dari motor neuron/ kornu anterior

sampai saraf motorik. Amplitudo CMAP yang menurun pada lesi motor neuron, lesi radiks, lesi plesus, dan lesi perifer

2. Durasi (mdet), diukur dari defleksi pertama sampai dengan titik dimana gelombang tersebut memotong garis dasar kembali. Durasi menunjukkan kemampuan suatu serabut saraf untuk menghantarkan impuls dalam waktu yang relative bersamaan
3. Latensi (mdet) , diukur dari stimulus artefak sampai defleksi pertama dari garis dasar. Latensi ini mengukur konduksi serabut motoris tercepat. Latensi yang timbul oleh stimulasi pada tempat yang paling disatal dari ekstrimitas disebut latensi distal

Untuk pengukuran kecepatan hantar saraf (KHS) motoris, CMAP direkam minimal pada dua lokasi sepanjang saraf

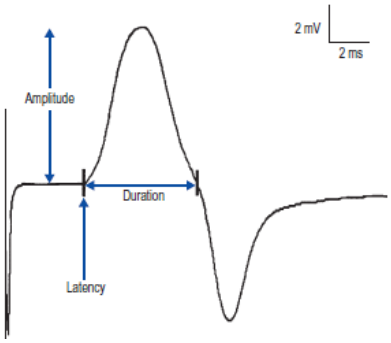

Gambar 6. Compound Muscle Action Potential (CMAP) (Shapiro, 2013)

Dengan memperhatikan latensi distal, amplitude, dan KHS maka dapat diketahui jenis neuropati aksonal, demyelinating, atau campuran aksonal demyelinating (Tabel 2)

Tabel 2. Gambaran konduksi saraf pada berbagai jenis neuropati (Poernomo et al, 2013)

	Latensi distal	Amplitudo	KHS
Lesi axonal	N	↓	N
Lesi demyelinating	↑	N	↓
Lesi campuran	↑	↓	↓

Pada lesi demyelinating, bisa didapatkan penurunan amplitude bila terjadi blok konduksi. Amplitudo akan menurun bila stimulasi saraf terletak proksimal dari blok konduksi tersebut. DIanggap terjadi blok konduksi bila terjadi penurunan amplitude CMAP lebih dari 20% dan peningkatan durasi lebih dari 15% pada stimulasi proksimal dibanding distal.

Stimulasi pada serabut saraf sensoris akan menghasilkan potensial aksi yang disebut Sensory Nerve Action Potential (SNAP) menggambarkan fungsi integritas ganglion dorsalis (neuron sensoris) beserta seluruh akson sensoris. SNAP akan menurun atau menghilang amplitudonya pada lesi yang mengenai ganglion dorsalis dan akson saraf sensoris. Walaupun penderita mengeluh adanya sensibilitas, SNAP akan normal pada lesi sentral atau radikulopati. Pemeriksaan SNAP akan abnormal pada ganglionopati, pleksopati, atau neuropati aksonal.

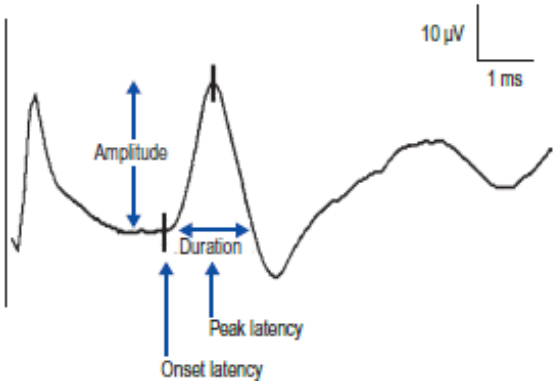

Gambar 7. Sensory Nerve Action Potential (SNAP) (Shapiro, 2013)

F wave merupakan potensial hasil rangsangan supramaksimal yang bersifat antidromik untuk megetahui lesi proksimal. Latensi F-wave mengukur latensi dari stimulator ke kornu anterior melalui jalur motorik kemudian kembali menuju electrode perekam (Gambar 8). Fwave merupakan CMAP kecil, yang menunjukkan 1 – 5% dari serabut otot.

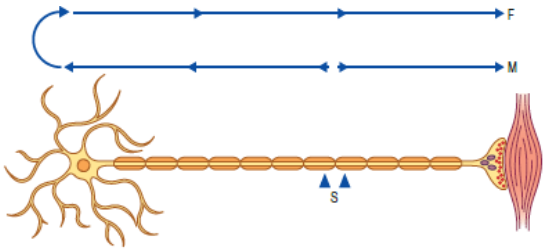

Gambar 8. Sirkuit F –wave (Shapiro, 2013)

F wave bisa diperoleh pada tiap saraf motoris, kecuali pada nervus peroneus yang sulit dibangkitkan pada orang normal. Respon F bisa nihil pada pendertita yang tidur atau dengan obat penenang.

DAFTAR PUSTAKA

Botelho SY: *Comparison of simultaneously recorded electrical and mechanical activity in myasthenia gravis patients and in partially curarized normal humans.* Am J Med. 1955 Nov;19(5):693 6. PMID 13268466

Chammeron. *Fisika Tubuh Manusia*. Jakarta: Penerbit buku KEdokteran EGC. 2008

Kimura, Jun. *Electrodiagnosis In Diseases Of Nerve And Muscle: Principles and Practice 2nd edition*. Philadelphia : FA Davis Company. 1989

Konrad. Peter. *The ABC of EMG*. USA : Noraxon USA. 2004

Poernomo, Herjanto, Basuki Mudjiani, Widjaja. *Petunjuk Praktis Elektrodiagnostik*. Surabaya : Airlangga University Press. 2003

Shapiro. *Electromyography and Neuromuscular Disorder*. New York : Elsevier . 2013