

ANATOMI ALAT PENCERNAAN IKAN BUNTAL PISANG (*Tetraodon lunaris*) [Anatomy of The Digestive Apparatus of The Puffer Fish *Tetraodon lunaris*]

Yusfiati¹, Koeswinarning Sigit², Ridwan Affandi³, Nurhidayat²

¹ Fakultas Matematika dan Ilmu Pengetahuan Alam UNRI

² Fakultas Kedokteran Hewan IPB

³ Fakultas Perikanan dan Ilmu Kelautan IPB

ABSTRACT

This research was aimed to study not only on gross morphologically but also on the histological structure of the *Tetraodon lunaris* digestive apparatus. The fish samples were obtained from a fisherman at the fish auction in Pelabuhan Ratu, from August 2005 until March 2006. The ratio between intestine and length/body length represented that this fish is carnivorous. The esophagus is short and the gastric forms a simple pouch with two of small diverticula. The intestine consists of a single loop. The esophagus and gastric mucous layer is covered with epithelial stratified cells. The intestine mucous layer has covered with a layer of columnar epithelial cells. The esophagus and gastric muscular layer consist of striated muscle. The sphincter pylorica and the intestine muscular layer consist of smooth muscle. The anus mucous layer consists of epithelial cuboid and it has the muscular layer of striated muscles. The liver has oval-shaped greenish vesica fellea with ductus choledochus emptied at the anterior part of intestine. The hepatocyt cells have a polygonal shape with lipid droplets in its. The exocrine glands of the pancreas tissue showed a set of acinar cells in the liver parenchym, around portal vein, hepatic artery and biliary ductules.

Keywords: *Tetraodon lunaris*, digestive apparatus, anatomy, biometric.

PENDAHULUAN

Ikan buntal pisang (*Tetraodon lunaris*) yang keberadaannya di perairan Indonesia cukup berlimpah, belum dimanfaatkan secara optimal, karena ikan ini dianggap sebagai ikan beracun yang mematikan. Menurut Motohiro (1992), terdapat 10 jenis ikan buntal yang beracun. Racun ikan buntal disebut *tetraodontoksin*. Racun ini terdapat di gonad, usus, hati, empedu dan di bawah kulit (Anonimus 2004), sedangkan ikan buntal yang tidak beracun ada delapan jenis, termasuk ikan buntal pisang. Dengan penanganan khusus, ikan buntal beracun dapat diolah sebagai hidangan yang bergizi dan berharga sangat mahal. Tiap tahun, Jepang mengkonsumsi ikan buntal jenis *fugu* sebanyak 20.000 ton dan mengimpor 6.800 ton berasal dari negara-negara Asia. Daging ikan buntal *Logocephalus lunaris* di Taiwan dijual di pasar dan swalayan (Chen *et al.*, 2002). Di Indonesia masyarakat nelayan yang mengkonsumsi ikan buntal yaitu mereka yang tinggal di Pelabuhan Ratu, Sukabumi dan Tuban, Jawa Timur. Masyarakat ini mengkonsumsi ikan buntal pisang yang telah diolah menjadi ikan asin.

Ikan buntal memiliki keunikan pada alat pencernaannya yaitu lambung yang mampu menggelembung, sehingga ikan ini dikenal sebagai

blowfish (Anonimus 2004). Kantung lambung ikan buntal dapat membesar dengan cara memasukkan air/ udara ke dalam lambung. Kemampuan menggelembung ini disebabkan oleh bekerjanya otot esofagiko-kardia dan otot sfingter pilorik. Lambung ini dapat menjadi besar karena kulit ikan buntal memiliki serabut kolagen tidak elastis tersusun berombak di bagian dermis yang dapat mengulur menjadi memanjang saat terjadinya pengelembungan. Ikan ini juga tidak memiliki tulang rusuk pleural, sirip pelvis dan tulang pelvis (Brainerd 2005). Pengosongan kantung lambung dapat berlangsung oleh kontraksi otot lambung yang dibantu oleh otot-otot abdominal tubuh ikan. Air atau udara yang mengisi lambung pada saat terjadi pengosongan kantung lambung dikeluarkan melalui celah insang yang berada di bagian anterior sirip dada. Modifikasi lambung ikan buntal digunakan sebagai alat untuk mempertahankan dirinya dari predator (Lagler *et al.*, 1977). Keunikan fungsi lambung ikan ini menarik untuk dikaji terutama ditinjau dari anatominya, agar fungsi lambung sebagai organ pencernaan dan organ yang dapat menggelembung dalam rangka mempertahankan diri dari predator dapat dijelaskan. Kajian yang mendalam tentang aspek biologi, khususnya tentang saluran pencernaan dan kelenjar pencernaan pada ikan buntal pisang belum dilakukan.

Penelitian ini bertujuan untuk mengkaji beberapa parameter biometrik dan struktur makroskopis dan mikroskopis alat pencernaan ikan buntal pisang. Penelitian ini diharapkan dapat menambah informasi tentang biologi ikan buntal pisang, khususnya struktur anatomi alat pencernaan ikan tersebut, sehingga dapat digunakan untuk pemanfaatan budidayanya.

BAHAN DAN METODE

Ikan buntal pisang yang digunakan dalam penelitian berjenis kelamin jantan berjumlah 54 ekor berukuran panjang 8 cm- 25 cm dan berat 23 g – 229 g yang merupakan hasil tangkapan nelayan di tempat pelelangan ikan Pelabuhan Ratu, Sukabumi. Lima puluh ekor ikan diawetkan dalam larutan fiksatif formalin 10% untuk kajian biometrik, 2 ekor ikan yang diawetkan dengan formalin 10 % untuk pengamatan makroskopis dan 2 ekor ikan buntal yang diawetkan dalam larutan paraformaldehid 4% untuk pembuatan preparat histologis. Bahan-bahan untuk pembuatan preparat histologis dengan metode parafin, bahan perwarna Hematoxylin-Eosin (HE) dan Periodic Acid Schiff (PAS).

Ikan buntal pisang berjumlah 50 ekor yang telah diawetkan dengan formalin 10% dilakukan pengukuran, yaitu: lambung 34 ekor ikan buntal dikeluarkan isinya dan kemudian berat lambungnya ditimbang dengan timbangan O'Haus Triple Beam Balance dengan ketelitian 0,01 g. Panjang usus dari 50 ekor ikan buntal diukur mulai dari daerah anterior usus depan sampai ke anus dengan menggunakan benang nilon. Kemudian, benang nilon diukur dengan penggaris. Penimbangan berat usus dan berat hati 50 ekor ikan buntal dilakukan menggunakan timbangan O'Haus Triple Beam Balance dengan ketelitian 0,01g. Hasil pengukuran ini selanjutnya digunakan untuk menghitung rasio berat lambung/berat tubuh, rasio panjang usus/panjang total tubuh, rasio berat usus/berat tubuh dan rasio berat hati/berat tubuh.

Esofagus, lambung, usus, rektum dan hati dua ekor ikan buntal pisang diamati bentuk dan warnanya. Kemudian ikan ini diawetkan dalam larutan formalin 10 % untuk digunakan pada pengamatan anatomi rongga mulut, esofagus, lambung, usus, rektum dan hati secara lebih rinci.

Ikan buntal pisang berjumlah sekitar dua ekor yang masih hidup dimatikan. Bagian esofagus, lambung, usus, rektum, anus dan hati yang masih segar ini disuntik dengan larutan garam fisiologis 0,9%. Organ-organ ini disuntik dengan jarum suntik berukuran 1 ml, dan kemudian disuntik dengan larutan paraformaldehid 4% dan direndam secara utuh di dalam larutan paraformaldehid 4 % selama 73 jam. Organ-organ ini diproses untuk sediaan histologis dengan metode parafin dan disayat dengan ketebalan sebesar 4 μ m dengan sayatan melintang dan membujur. Perwarnaan preparat dengan menggunakan perwarna Hematoxylin-Eosin (HE) untuk melihat jaringan tunika mukosa, submukosa, muskularis, serosa di esofagus, lambung, usus, rektum dan anus. Jaringan hati juga diwarnai dengan HE. Perwarnaan Periodic Acid Schiff (PAS) dimaksudkan untuk melihat adanya kandungan karbohidrat di sel mukus esofagus, sel mukus lambung dan sel goblet di usus, rektum, serta glikogen di hati.

Pengamatan struktur histologis organ pencernaan dilakukan dengan menggunakan mikroskop cahaya. Bagian esofagus, lambung, usus (bagian usus depan, usus tengah dan usus belakang), rektum, dan anus dan diamati pada tunika mukosa, submukosa, muskularis dan serosa.

Data yang diperoleh secara makroskopis dan mikroskopis dianalisis secara deskriptif. Data pengukuran rasio berat lambung/berat tubuh, rasio panjang usus/panjang tubuh, rasio berat usus/berat tubuh dan rasio berat hati/berat tubuh diolah secara statistik dengan regresi linear.

HASIL DAN PEMBAHASAN

Tabel 1 hasil pengukuran biometrik ikan buntal pisang menunjukkan bahwa ikan buntal pisang memiliki panjang usus berkisar antara 0,7 cm sampai 18,2 cm, sedangkan panjang tubuh ikan berkisar 10,7 cm sampai 20,1 cm. Panjang usus ikan adalah 0,7- 0,9 kali panjang tubuhnya, berarti ikan buntal pisang adalah ikan karnivora. Menurut hasil penelitiannya Noviyanti (2004) menyatakan bahwa ikan buntal pisang yang berjenis kelamin jantan hanya mengkonsumsi hewan yaitu udang, ikan, cumi-cumi, kerang dan gastropoda.

Tabel 1. Pengukuran biometrik ikan buntal pisang.

No.	Parameter pengukuran	Hasil pengukuran	Rata-rata hasil pengukuran
1.	Panjang tubuh ikan (n = 50)	11,1 cm - 20,1 cm	13,2 cm
2.	Berat tubuh (n = 50)	23,4 g - 141,5 g.	51,2 g
3.	Berat lambung (n = 34)	0,75 g - 4,14 g	1,60 g
4.	Rasio berat lambung/ berat badan ikan (n = 34)	0,02 - 0,25.	0,04
5.	Panjang usus (n = 50)	7,0 cm - 18,2 cm	10,44 cm
6.	Rasio panjang usus/panjang total tubuh (n = 50)	0,55 - 1	0,79
7.	Intestinal Somatic Index (n = 50)	0,98 % - 3,71%	2,26 %
8.	Hepato Somatic Index (n = 50)	0,78 % - 7,59 %	3,25 %

Panjang total tubuh ikan buntal pisang dengan rasio berat lambung/berat badan mempunyai korelasi positif (korelasi = 0,948). Hal ini berarti bahwa peningkatan panjang total tubuh akan berpengaruh terhadap rasio berat lambung/berat badan. Steffens (1989) juga menyatakan bahwa kapasitas lambung diukur dari volume lambung dan berat lambung. Jika rasio berat lambung/berat badan meningkat, maka kapasitas lambung ikan buntal pisang juga akan meningkat. Berarti ikan dalam penelitian ini mengalami peningkatan dalam mengkonsumsi makanannya sesuai dengan berat badannya.

Panjang total tubuh ikan dengan panjang ususnya (korelasi = 0,825) dan rasio panjang usus/panjang total tubuh (korelasi = 0,952) mempunyai korelasi positif. Hal ini berarti bahwa peningkatan panjang total tubuh ikan buntal pisang memengaruhi panjang usus dan rasio panjang usus/panjang total tubuhnya. Steffens (1989) menyatakan bahwa penambahan panjang usus pada ikan dan rasio panjang usus ikan/panjang total tubuh ikan sejalan dengan meningkatnya panjang total tubuh ikan. Hal ini juga sesuai dengan hasil penelitian Kramer dan Bryant (1995) yang menyatakan bahwa peningkatan panjang usus ikan sejalan dengan meningkatnya panjang tubuh ikan, baik itu pada ikan herbivora, ikan karnivora maupun ikan omnivora.

Panjang total tubuh dengan ISI (Intestinal Somatic Index) mempunyai korelasi positif (korelasi = 0,900). Peningkatan panjang total tubuh ikan mempengaruhi nilai ISInya, apabila ISI meningkat artinya kondisi nutrisi ikan tersebut baik untuk

kebutuhan pertumbuhan tubuhnya (Rios *et al.*, 2004).

Panjang total tubuh dengan HSI (Hepar Somatic Index) mempunyai korelasi positif (korelasi = 0,852). Hal ini berarti bahwa peningkatan panjang total tubuh ikan ini mempengaruhi terhadap nilai HSI ikan buntal pisang. Nilai HSI menunjukkan kondisi pakan dan tingkat kematangan gonad ikan (Brusle and Anadon 1996).

Kajian makroanatomis alat pencernaan ikan buntal pisang yaitu rongga mulut ikan buntal pisang mempunyai gigi, dan lidah. Gigi ikan memiliki dua gigi incisivus di rahang atas yang menutupi dua gigi incisivus di rahang bawah sehingga terlihat seperti paruh burung kakak tua. Masing-masing gigi tersebut menyatu. Gigi ini berfungsi memotong makanan menjadi potongan-potongan kecil yang kemudian ditelan ke dalam mulut. Lidah ikan terdapat di dasar mulut dan bersifat statis yang tidak dapat digerakkan secara bebas. Faring ikan ini terletak di antara insang kiri dan insang kanan. Ikan ini memiliki tapis insang yang tidak berfungsi sebagai alat penyaring makanan, karena tapis insangnya pendek, kaku dan tidak rapat. Insang ikan ini tidak mempunyai *apparatus operculum* dan memiliki celah insang tunggal.

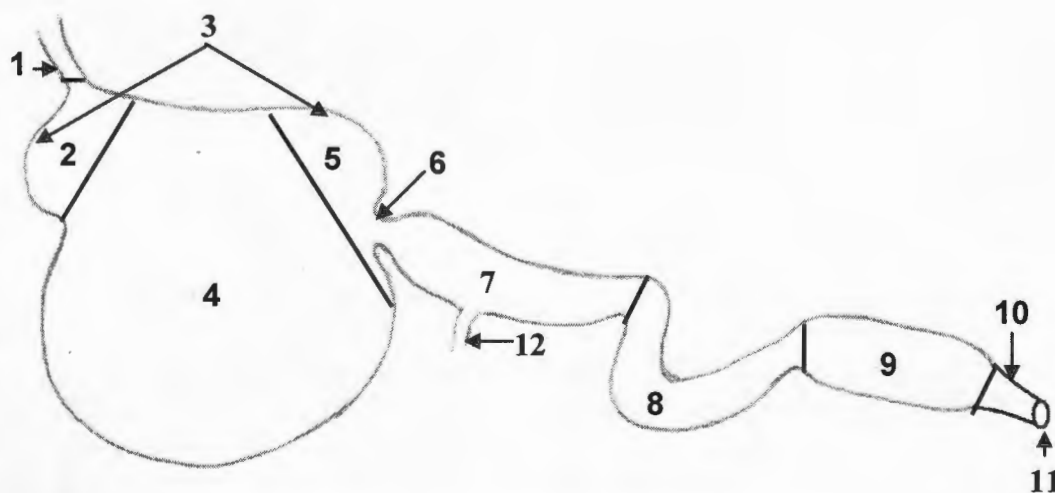
Esofagus ikan buntal pisang merupakan saluran pendek lanjutan dari faring dan berhubungan dengan pars kardia lambung. Tidak ditemukan hubungan antara esofagus dengan gelembung renang. Jadi gelembung renangnya tidak memiliki *ductus pneumaticus*. Gelembung renang tersebut memiliki bagian anterior dan posterior yang ukurannya sama

besar. Karena tidak mempunyai *ductus pneumaticus*, ikan buntal pisang termasuk dalam golongan ikan *physoclysti* (Lagler et al., 1977).

Lambung ikan buntal pisang terdiri atas pars kardia, pars fundus dan pars pilorus. Lambung ini berbentuk seperti kantung sederhana yang besar, mempunyai dua divertikula yang masing-masing terletak di daerah pars kardia dan pars pilorus (Gambar 1). Pars kardia berhubungan dengan bagian distal esofagus dan pars pilorus berhubungan dengan proksimal usus depan. Pars kardia dan pars pilorus lebih pendek dari pars fundus. Pars fundus buntal pisang dilapisi oleh dinding yang tipis dan melekat pada dinding abdomennya. Lipatan longitudinal mukosa pars kardia dan pars pilorus ikan buntal pisang lebih kecil. Lipatan-lipatan longitudinal yang kecil tersebut merupakan struktur yang beradaptasi lebih banyak sebagai tempat makanan dan air/udara pada saat hewan mempertahankan diri. Dengan demikian makanan tidak dapat ditahan dengan baik di dalam lambung ikan buntal pisang. Struktur lipatan-lipatan longitudinal ini menunjukkan kurang efisiensinya sistem pencernaan di dalam lambung, karena adanya fungsi ganda dari lambung ikan buntal pisang. Sedangkan dua divertikula di lambung ikan buntal

pisang diduga berfungsi sebagai tempat maserasi makanan dan tempat makanan yang terdesak pada saat lambung berisi air. Hasil penelitian Osman dan Caceci (1991) menyatakan bahwa bagian tengah lambung yang mengalami divertikulum pada ikan *Tilapia* memiliki pH yang lebih rendah daripada pH di bagian lambung yang lain. Bagian ini digunakan sebagai tempat makanan untuk mengalami maserasi. Pars pilorus ikan buntal pisang adalah bagian yang mempunyai daerah yang menyempit dan berhubungan dengan usus depan. Bagian ini tidak mempunyai kaeka pilorik (*pyloric caeca*).

Usus ikan buntal pisang terdiri atas usus depan, usus tengah, usus belakang (Gambar 1). Struktur usus ikan memiliki satu lipatan. Bagian usus depan dan belakang memiliki diameter lebih besar dibandingkan dengan bagian usus tengah dan rektum. Struktur usus yang memiliki satu lipatan menurut hasil penelitian Kuperman dan Kuz'mina (1994) dimasukkan kedalam golongan ikan karnivora. Rektum ikan secara anatomis sulit dibedakan batasnya dengan usus belakang. Bagian rektum dapat dibedakan dengan usus secara histologis, yaitu dilihat dari jumlah dan bentuk tipe sel di mukosa rektum (Murray et al., 1996).



Gambar 1. Gambaran skematis alat pencernaan ikan buntal pisang.
 1. esofagus, 2. pars kardia, 3. daerah divertikulum, 4. pars fundus,
 5. pars pilorus, 6. sfingter pilorik, 7. usus depan, 8. usus tengah,
 9. usus belakang, 10. rektum, 11. anus, 12. *ductus choledochus*

Tabel

Komp

1. Tu
- lapis
- epite
- deng
- epite
- sel r
- sel e
- sel g
- muk
- vili
2. Tu
- jalin
- fibro
- kapi
- kele
- kele
3. Tu
- otot
- (inte
- otot
- (eks
- otot
- sirk
- otot
- long
4. Tu
- jalin
- sel r

Ketera

ruang
 jantun
 memil
 dan lo
 merah
 warna
Dicen
 dan A
 kekun
 (Brus
 terleta
 depar
 mengl
 denga
 berwa
 hati ik
 organ
 jaring
 hepato
P. pan

Tabel 2. Komponen penyusun jaringan saluran pencernaan ikan buntal pisang.

Komponen penyusun	Esofagus	Pars kardia	Pars fundus	Pars pilorus	Kaeka pilorik	Usus depan	Usus tengah	Usus belakang	Rektum	Anus
1. Tunika mukosa :										
- lapisan epitel berlapis	+	+	+	+	-	-	-	-	-	-
- epitel kolumnar sebaris dengan mikrovili	-	-	-	+	+	+	+	+	+	-
- epitel kubus selapis	-	-	-	-	-	-	-	-	-	+
- sel mukus	+	++	+++	+	+	-	-	-	-	-
- sel enterosit	-	-	-	-	+	+	+	+	+	+
- sel goblet	-	-	-	-	+	++	++	+	++	++
- mukosa muskularis	+	-	-	-	-	+	+	+	-	-
- vili	-	-	-	-	-	++	++	+	+	+
2. Tunika submukosa :										
- jaringan ikat kolagen dan fibroblast	+	+	++	+	+	+	+	+	+	+
- kapiler-kapiler darah	+	+	+	+	+	+	+	+	+	+
- kelenjar Lieberkuhn	-	-	-	-	-	-	-	-	-	-
- kelenjar Brunner	-	-	-	-	-	-	-	-	-	-
3. Tunika muskularis :										
- otot polos sirkular (internal)	-	-	-	+	+	+	++	+	+	+
- otot polos longitudinal- (eksternal)	-	-	-	+	+	+	+	+	++	+++
- otot bergaris melintang- sirkular (eksternal)	+	+	+	-	-	-	-	-	-	-
- otot bergaris melintang- longitudinal (internal)	+	+	-	+	-	-	-	-	-	-
4. Tunika serosa										
- jaringan ikat longgar	+	+	+	+	+	+	+	+	+	+
- sel mesotelium	+	+	+	+	+	+	+	+	+	+

Keterangan: + : ada ; - : tidak ada ; ++ : banyak ; +++ : banyak sekali

Hati ikan buntal pisang terletak di sisi kanan ruang abdominal, memanjang dari bagian kaudal jantung hingga di sekitar anterior rektum. Hati ikan ini memiliki tiga lobus yaitu lobus dorsal, lobus quadratus dan lobus ventral. Hati berbentuk oval dan berwarna merah kekuningan. Warna hati ikan ini sama dengan warna hati ikan sidat *Anguilla anguilla*, ikan *Dicentrarchus labrax* dan ikan *Sparus auratus* (Brusle dan Anadon 1996). Hati yang berwarna merah kekuningan ini diduga banyak menyimpan lemak (Brusle dan Anadon 1996). *Ductus choledochus* terletak di bagian ventral hati dan bermuara di usus depan. Ditemukan pula *ductus hepaticus* yang menghubungkan kantung empedu (*vesica fellea*) dengan hati. Kantung empedu berbentuk oval dan berwarna kehijauan. Letak, ukuran, bentuk dan volume hati ikan merupakan menyesuaikan diri dengan organ-organ visceral lainnya. Pankreas terdapat di dalam jaringan hati, sehingga hati ini dinamakan hepatopankreas. Struktur ini sama seperti pankreas ikan *P. pangasius* (Yusfiati 2001), ikan *Ictalurus punctatus*,

ikan *D. holocanthus*, ikan *Dicentrarchus labrax*, ikan *Acanthurus blochii*, ikan *L. bohar*, ikan *Scarus* spp dan ikan *S. Cabrilla* (Brusle dan Anadon 1996) dan ikan tilapia (*O. niloticus*) (Vicentini *et al.*, 2005). Hasil pengamatan mikroskopis esofagus, lambung, usus, rektum dan anus pada ikan buntal pisang (Tabel 2) menunjukkan bahwa struktur mukosa esofagus ikan buntal pisang mirip dengan struktur mukosa catfish *Silurus glanis* (Petřinec *et al.*, 2005) dan *P. pangasius* (Yusfiati 2001) yaitu lapisan epitelnya memiliki sel-sel mukus yang berbentuk bulat dan terwarnai positif dengan PAS (Scocco *et al.* 1998). Sel-sel mukus ini menghasilkan mukus yang mengandung mukopolisakarida (Affandi *et al.*, 2004) atau dapat juga menghasilkan asam glikoprotein (Tibbetts, 1997). Mukus berfungsi untuk menjaga epitel perifer, memegang peranan dalam proses absorpsi dan juga berfungsi sebagai osmoregulasi di esofagus yaitu sebagai penahan difusi untuk ion Na⁺, ion K⁺ (Humbert *et al.* 1984). Struktur tunika muskularis esofagus ikan buntal pisang yang terdiri atas otot bergaris melintang

tersebut berhubungan dengan fungsi esofagus yaitu menelan makanan ke lambung dengan gerakan peristaltik secara sadar (Stevens dan Hume 1995).

Di tempat peralihan antara esofagus dan pars kardia lambung, ditemukan lapisan sel-sel otot bergaris melintang sirkular (eksternal) yang sangat subur. Melihat susunannya, kondisi otot seperti ini diduga berfungsi sebagai otot sfingter. Kondisi seperti otot sfingter tersebut dapat bekerja secara sadar, karena dibentuk oleh otot-otot bergaris melintang. Sementara itu Lagler *et al.* (1977) menyatakan bahwa otot-otot bergaris melintang pada lambung ikan buntal pada umumnya akan mengendur saat air atau makanan masuk ke dalam lambung.

Tunika mukosa di seluruh permukaan lambung ikan buntal pisang dilapisi oleh lapisan epitel transisional yang ditandai dengan adanya sel-sel mukus yang tersebar tidak merata di bagian paling superfisial. Di profunda lapisan transisional terdapat sel-sel pepsin yang berada di superfisial lamina basalis (Gambar 2). Lapisan epitel transisional di tunika mukosa lambung ikan buntal ini mirip dengan epitel mukosa lambung pada ikan *Diodon holocanthus* (Brainerd 2005). Sel-sel mukus di epitel lambung ikan buntal pisang terwarnai positif oleh perwarnaan PAS, karena mukusnya mengandung senyawa karbohidrat. Hasil penelitian Tibbetts (1997) dengan teknik histokimia mendapatkan informasi hasil bahwa sel-sel mukus di lapisan epitel lambung ikan *Arrhamphus sclerolepis krefftii* mengandung glikoprotein netral. Hasil penelitian Osman dan Caceci (1991) dengan teknik histokimia juga menemukan bahwa sel-sel epitel mukosa lambung ikan *Tilapia* mensekresikan mucin netral yang berfungsi menjaga mukosa epitel dan membantu proses penyerapan zat-zat nutrisi. Sel-sel pepsin di lapisan epitel lambung ikan buntal pisang tidak terwarnai dengan perwarnaan PAS. Menurut hasil penelitian Western dan Jenning (1970) dalam Affandi *et al.* (2004) dengan metode histokimia di lapisan epitel lambung ikan memiliki sel-sel eksokrin yang dapat mensekresikan pepsin dan HCl secara bersamaan. Dengan demikian maka lambung ikan buntal pisang ini diduga hanya mencerna makanan dengan bantuan enzim-enzim yang disekresikan oleh sel-sel eksokrin. Lipatan mukosa pars kardia dan pars pilorus lambung

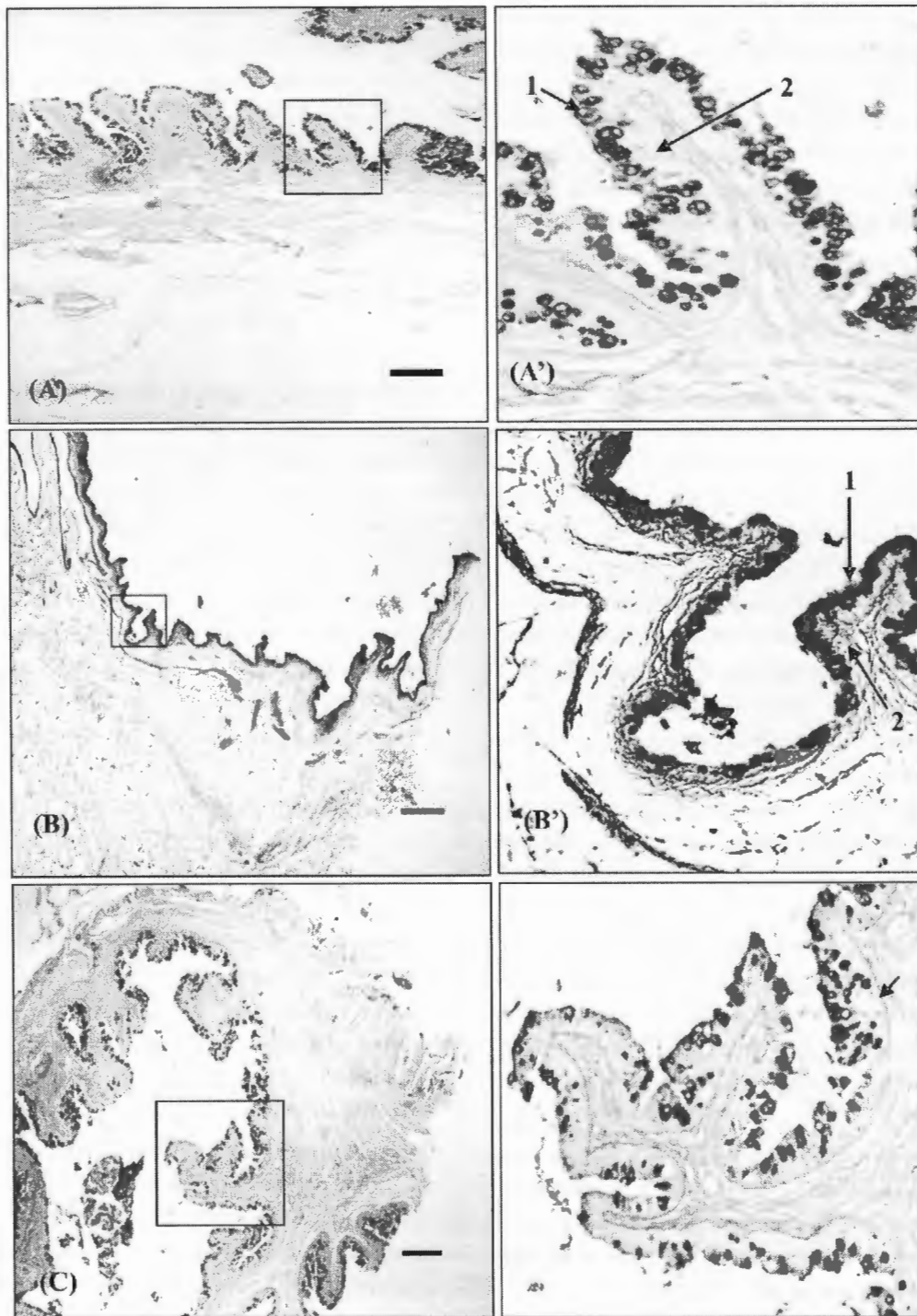
ikan buntal pisang bercabang dan kecil (Gambar 2). Pada pars fundus tidak ada lipatan mukosa yang bercabang, diduga hal ini berkaitan dengan melekatnya sebagian besar pars fundus ke dinding abdomen. Osman dan Caceci (1991) menyatakan bahwa lipatan-lipatan kecil di tunika mukosa lambung berfungsi untuk memperluas area pencernaan dan meningkatkan efisiensi proses pencernaan. Tunika mukosa di daerah penyempitan antara pars pilorus dengan usus depan ikan buntal pisang dilapisi oleh sel-sel epitel kolumnar selapis yang mengandung sel mukus, sel goblet dan sel pepsin. Sel mukus dan sel goblet terwarnai positif dengan perwarnaan PAS, tetapi sel pepsin tidak terwarnai. Tunika submukosa pars kardia, pars fundus dan pars pilorus (Gambar 2) dan di daerah penyempitan antara pars pilorus dan usus depan ikan buntal pisang tidak ditemukan adanya kelenjar lambung.

Pada tunika muskularis pars kardia ikan buntal pisang ditemukan dua lapis otot bergaris melintang yaitu lapis longitudinal (internal) dan lapis sirkular (eksternal). Sedang di tunika muskularis pars fundus ditemukan adanya otot bergaris melintang yang sirkular (eksternal) saja. Selain itu ditemukan juga adanya jaringan ikat longgar dan lemak (Gambar 2). Struktur seperti ini diduga berkaitan dengan menempelnya pars fundus di dinding abdomen. Lapisan otot bergaris melintang di tunika muskularis lambung ikan buntal pisang bekerja di bawah kesadaran, sehingga ikan ini dapat membesarkan bagian lambungnya apabila ikan merasa berada dalam keadaan bahaya. Ikan buntal tidak memiliki tulang rusuk pleural, *pelvic girdle* dan mengandung banyak serabut kolagen yang tersusun berombak di dermis dinding abdomen (Brainerd, 2005), sehingga pada saat terjadi pembesaran lambung, bagian dinding abdominal juga ikut membesar. Dengan demikian air dapat ditampung ke dalam lambung dalam jumlah yang banyak dan badan ikan menjadi menggelembung. Pada daerah penyempitan antara pars pilorus dan usus depan ikan buntal pisang ditemukan otot polos longitudinal (internal) yang tipis dan sirkular (eksternal) yang tebal diduga mempunyai fungsi otot sfingter yang bekerja secara otonom.

Epitel permukaan mukosa usus depan dan usus tengah adalah rata. Sedang epitel permukaan

mukosa usus belakang teramati berlekuk-lekuk seperti helaian daun (Gambar 3). Sel goblet banyak terdapat

di usus depan dan usus tengah, serta semakin sedikit di bagian usus belakang.



Gambar 2. Sayatan longitudinal pars kardia (A), pars fundus (B), pars pilorus (C) ikan buntal pisang dan struktur mukosa pars kardia (A'), mukosa pars fundus (B'), mukosa pars pilorus (C').

1. sel mukus, 2. sel pepsin. Perwarnaan PAS. Bar = 200 μ m.

Pada tunika muskularis pars kardial ikan buntal pisang ditemukan dua lapis otot bergaris melintang yaitu lapis longitudinal (internal) dan lapis sirkular (eksternal). Sedang di tunika muskularis pars fundus ditemukan adanya otot bergaris melintang yang sirkular (eksternal) saja. Selain itu ditemukan juga adanya jaringan ikat longgar dan lemak (Gambar 2). Struktur seperti ini diduga berkaitan dengan menempelnya pars fundus di dinding abdomen. Lapisan otot bergaris melintang di tunika muskularis lambung ikan buntal pisang bekerja di bawah kesadaran, sehingga ikan ini dapat membesarkan bagian lambungnya apabila ikan merasa berada dalam keadaan bahaya. Ikan buntal tidak memiliki tulang rusuk pleural, *pelvic girdle* dan mengandung banyak serabut kolagen yang tersusun berombak di dermis dinding abdomen (Brainerd, 2005), sehingga pada saat terjadi pembesaran lambung, bagian dinding abdominal juga ikut membesar. Dengan demikian air dapat ditampung ke dalam lambung dalam jumlah yang banyak dan badan ikan menjadi menggelembung. Pada daerah penyempitan antara pars pilorus dan usus depan ikan buntal pisang ditemukan otot polos longitudinal (internal) yang tipis dan sirkular (eksternal) yang tebal diduga mempunyai fungsi otot sfingter yang bekerja secara otonom.

Epitel permukaan mukosa usus depan dan usus tengah adalah rata. Sedang epitel permukaan mukosa usus belakang teramat berlekuk-lekuk seperti helaian daun (Gambar 3). Sel goblet banyak terdapat di usus depan dan usus tengah, serta semakin sedikit di bagian usus belakang.

Usus depan dan usus tengah lebih banyak memiliki vili dibandingkan usus belakang. Permukaan epitel mukosa usus belakang berlekuk-lekuk, terlihat adanya perbedaan panjang mikrovili. Ukuran mikrovili menurut hasil penelitian Kuperman dan Kuz'mina (1994) memengaruhi proses penyerapan. Mikrovili yang panjang lebih cepat menyerap makanan dibandingkan dengan mikrovili yang pendek dan keberadaan mikrovili merupakan salah satu cara memperluas proses absorpsi terhadap zat makanan. Sel goblet di lapisan epitel usus terwarnai positif dengan perwarnaan PAS, karena sel-sel ini mensekresikan mukus. Sedang sel enterosit tidak terwarnai. Menurut Kuperman dan Kuz'mina (1994) dengan teknik histokimia, sel-sel enterosit yang tidak terwarnai dengan perwarnaan PAS mensekresikan mucin.

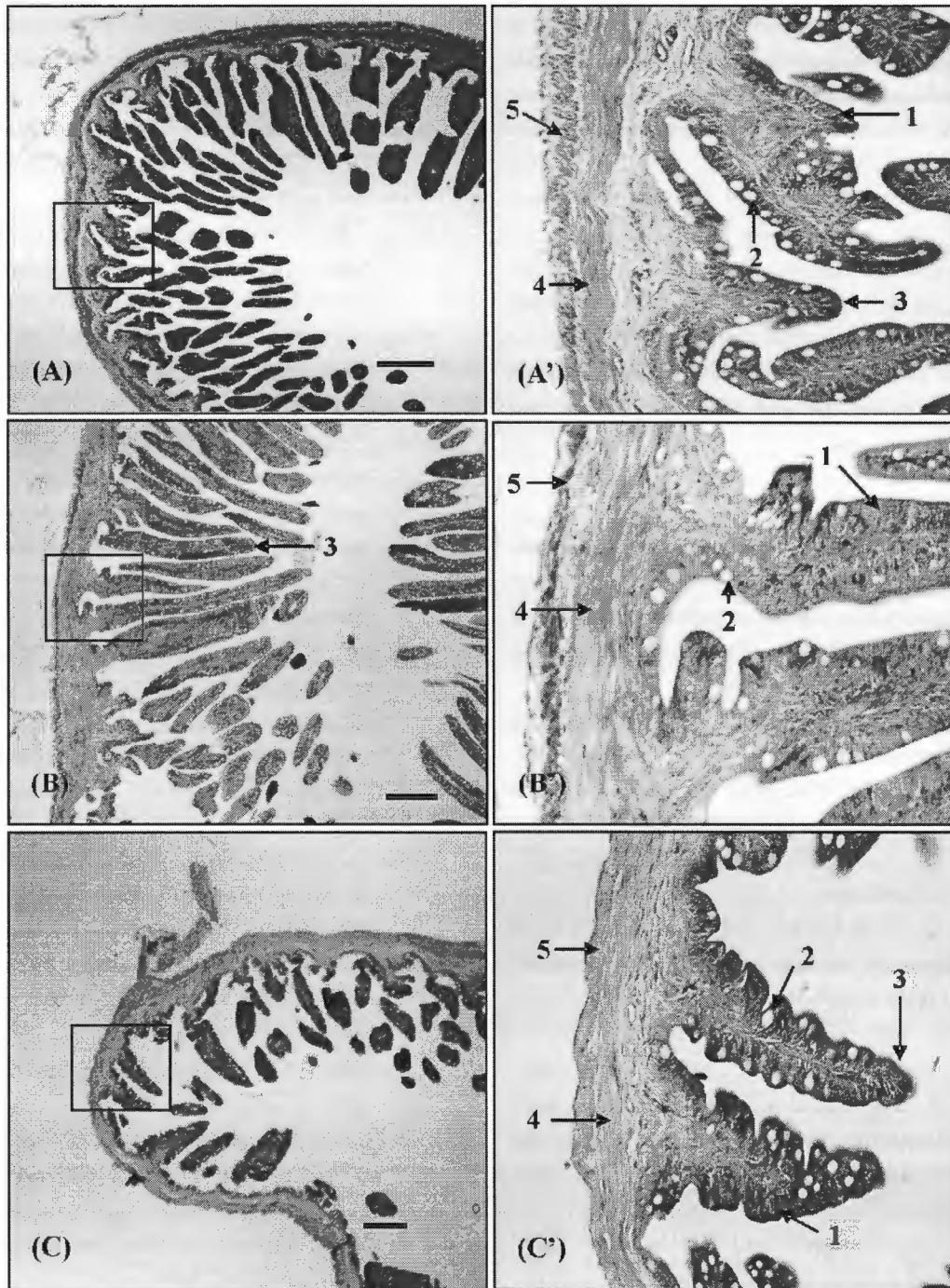
Ketebalan tunika muskularis usus ikan buntal pisang berbeda, yang paling tebal usus tengah dan yang paling tipis usus belakang. Tunika muskularis di usus tengah diduga dapat berfungsi untuk menahan makanan agar tidak berjalan dengan cepat ke bagian usus yang lain, sehingga makanan dapat lebih lama mengalami proses pencernaan dan penyerapan di usus depan. Jumlah sel goblet di rektum dan anus ikan buntal pisang terlihat lebih banyak dibandingkan dengan sel goblet usus belakang. Hasil penelitian Murray *et al.* (1996) menyatakan bahwa ikan Pleuronectidae memiliki sel-sel goblet yang semakin berkurang di usus belakang dan mulai bertambah di rektum dan anus. Sel-sel goblet di rektum ikan Pleuronectidae tersebut berfungsi dalam proses penyerapan air, ion-ion dan degradasi protein. Lapisan otot polos longitudinal rektum lebih tebal dibandingkan dengan lapisan otot polos sirkular. Lapisan otot rektum dan anus yang tebal ini menurut Murray *et al.* (1996) berperan dalam proses pengeluaran feses.

Parenkim hati ikan buntal pisang mengandung sel-sel hepatosit berbentuk heksagonal yang tersebar dan di antara sel-sel hepatosit terdapat sinusoid. Hati ini tidak mempunyai lobulus portal yang triangular (triad portal). Sel-sel hepatosit memiliki inti sel yang bulat terletak di tepi dan sel ini banyak mengandung lemak di sitoplasmanya. Hati terwarnai dengan perwarnaan PAS kurang kuat, karena hati ikan ini mengandung sedikit glikogen. Hati ikan tidak memetabolisme banyak glikogen (Moon *et al.*, 1985). Pankreas terdapat di sekitar vena porta hepatica, duktus biliaris dan arteria aferen hepatic. Sel-sel asinar pankreas juga tersebar di antara sel-sel hepatosit. Duktus biliaris dilapisi epitel kubus selapis dan terdapat serabut otot polos di bagian bawah epitel. Vena porta dilapisi sel endotel pipih selapis, lumennya besar dan sedikit serabut elastis. Arteria hepatic berbeda dengan vena hepatic, yaitu memiliki lumen yang sempit, dindingnya tebal dengan lebih banyak serabut elastis. Struktur hati ikan ini memperlihatkan struktur yang sama seperti hati ikan *Cheilinus fasciatus* (Famili Labridae) (Brusle dan Anadon 1996). Kantung empedu ikan buntal pisang mengandung lapisan epitel pipih selapis dan jaringan ikat kolagen tipis. *Ductus choledochus* ikan ini mengandung lapisan epitel kolumnar selapis, serabut kolagen padat dengan

beberapa
otot po
kantun

beberapa fibroblast, kapiler-kapiler darah dan serabut otot polos sirkular disekitar serabut kolagen. Struktur kantung empedu dan *ductus choledochus* ikan buntal

pisang sama dengan struktur kantung empedu dan *ductus choledochus* ikan Teleostei pada umumnya (Brusle dan Anadon 1996).



Gambar 3. Sayatan transversal usus depan (A), usus tengah (B), usus belakang (C) dan gambaran histologi usus depan (A'), usus tengah (B'), ususbelakang(C') ikan buntal pisang.

1. sel enterosit, 2. sel goblet, 3. vili, 4. otot polos sirkular interna, 5. otot polos longitudinal eksterna. Perwarnaan HE. Bar = 200 μ m.

KESIMPULAN

Kesimpulan yang dapat ditarik dari penelitian ini adalah secara biometrik dan anatomis alat pencernaan ikan buntal pisang mirip dengan ikan karnivora lain, perbedaan utama adalah lambungnya berukuran besar dan melekat pada dinding ventral abdomen. Sedang pengosongan lambung dapat diatur oleh ikan karena adanya otot rangka di lapisan muskularisnya. Dinding lambung yang dilapisi oleh epitel transisional diduga untuk mencegah pengaruh intrusi air laut pada saat ikan mempertahankan diri. Keberadaan air laut di dalam lambung dapat mengganggu pencernaan enzimatik, sehingga untuk mengatasinya usus depan dan tengah membesar dengan vili yang berkembang baik untuk meningkatkan proses pencernaan dan penyerapan makanan lebih lanjut.

DAFTAR PUSTAKA

- Affandi, R., DS. Sjafei, MF. Rahardjo, dan Sulistiono. 2004. *Fisiologi Ikan, Pencernaan dan penyerapan makanan*. Departemen Manajemen Sumberdaya Perairan. Fakultas Perikanan dan Ilmu Kelautan. IPB. Bogor.
- Anonymous. 2004. Pufferfish. [http://www.indexlistus.de/keyword/Puffer fish .php](http://www.indexlistus.de/keyword/Puffer%20fish.php). [5 Januari 2005].
- Brainerd, EL. 2005. Pufferfish inflation: Functional morphology of postcranial structures in *Diodon holocanthus* (Tetraodontiformes). *J. Morphol.* 220(3): 243-261
- Brusle, J. and GG. Anadon 1996. The structure and function of fish liver. p.77-90 In JSD. Munshi and HM Dutta (eds). *Fish morphology horizon of new research*. Rotterdam. USA..
- Chen, TY., YW. Hsieh, YH. Tsai, CY. Shiau, DF. Hwang. 2002. Identification of species and measurement of tetraodontoxin in dried dressed fillets of the puffer fish, *Logocephalus lunaris*. *J. Fish Biol.* 65(10): 1670-1673.
- Humbert, W., R. Kirsch, and MF. Meister. 1984. Scanning electron microscopic study of the oesophageal mucous layer in the eel, *Anguilla anguilla* L. *J. Fish Biol.* 25 : 117-122.
- Kuperman, BI. and VV. Kuz'mina. 1994. The ultrastructure of the intestinal epithelium in fishes with different types of feeding. *J. Fish Biol.* 41:181-193.
- Kramer, DL. and MJ. Bryant 1995. Intestine length in the fishes of a tropical stream : 1. ontogenetic allometry, 2. relation to diet the long and short of a convoluted issue. *Environ. Biol. Fish* 42: 115-141.
- Lagler, KF., JE. Bardach, RR. Miller, and DRM. Passino. 1977. *Ichthyology*. John Willey and Sons. New York. p.129-169.
- Moon, TW, PJ. Walsh, and TP. Mommsen. 1985. Fish hepatocytes : A model of metabolic system. *Can. J. Fish Aquat. Sci.* 42:1772-1782.
- Motohiro, T. 1992. Biotoxin in seafoods. In The quality assurance fish industry. Elsevier science Publisher. B.V.
- Murray, HM, GM. Wright, and GP. Goff . 1996. A comparative histological and histochemical study of the post-gastric alimentary canal from three species of pleuronectid, the atlantic halibut, the yellowtail flounder and the winter flounder. *J. Fish Biol.* 48: 187-206.
- Noviyanti, H. 2004. Studi kebiasaan makanan ikan buntal pisang (*Tetraodon lunaris*) di perairan Mayangan, Subang, Jawa Barat. *Skripsi*. Departemen Manajemen Sumberdaya Perairan Fakultas Perikanan dan Ilmu Kelautan IPB. Bogor.
- Osman, AH. and T. Caceci. 1991. Histology of stomach of *Tilapia nilotica* (Linnaeus, 1758) from the river Nile. *J. Fish Biol.* 38 : 211-223.
- Petrinec, Z., S. Nejedli, S. Kuzir, and A. Opacak. 2005. Mucosubstances of the digestive tract mucosa in northern pike (*Esox lucius* L.) and european catfish (*Silurus glanis* L.). *Veterinarski arhiv.* 75(4): 317-327.
- Rios, FS., AL. Kalinin, MN. Fernandes, and FT. Rantin. 2004. Changes in gut morphology of traira, *Hoplias malabaricus* (Teleostei, Erythrinidae) during long-term starvation and after refeeding. *Braz. J. Biol.* 64(3b).
- Steffens, W. 1989. *Principles of fish nutrition*. Ellis Horward limited. England. p.11-64.
- Stevens, CE. and ID. Hume . 1995. *Comparative physiology of the vertebrate digestive system*.

- 2nd ed. Cambridge University Press. Australia. p.24-45.
- Scocco, P., D. Accili, G. Menghi, and P. Ceccarelli. 1998. Unusual glycoconjugates in the oesophagus of a tilapine polihybrid. *J. Fish Biol.* 53 : 39-48.
- Tibbetts, IR. 1997. The distribution and function of mucous cells and their secretions in the alimentary tract of *Arrhamphus sclerolepis krefftii*. *J. Fish Biol.* 50: 809-820.
- Vicentini, CA., IB. Fransceschini-Vicentini, MTS. Bombonato, B. Bertolucci, SG. Lima, and AS. Santos. 2005. Morphological study of the liver in Teleost *Oreochromis niloticus*. *Int. J. Morphol.* 23 (3) : 1-8.
- Yusfiati. 2001. Struktur sistema digestorium *Pangasius pangasius* Ham.Buch. Laporan Penelitian HEDS. Jakarta.