

**GAMBARAN PATOLOGI BEBERAPA ORGAN TUBUH KAMBING JANTAN  
AKIBAT INFEKSI *Haemonchus contortus* (Rudolphi, 1803)**

**(THE PATHOLOGICAL CHANGES OF MALE GOAT INFECTED BY *Haemonchus  
contortus* (Rudolphi, 1803))**

**ESTUNINGSIH S.<sup>1</sup>, RETNANI E.B.<sup>1</sup>, ESFANDIARI A.<sup>2</sup>**

**ABSTRAK**

Perubahan patologi organ-organ abomasum, usus, hati, limpa, jantung dan sumsum tulang panjang serta simpul limpa akibat infeksi *Haemonchus contortus* telah diteliti. Dua belas ekor kambing jantan berumur rata-rata 6-8 bulan dibagi dalam 4 kelompok perlakuan yaitu kelompok yang diinfeksi masing-masing dengan 200 L3 (D200), 400 L3 (D400), dan 600 L3 (D600) *H. contortus* serta kontrol (D0). Larva infeksi diberikan per oral 3 kali seminggu selama 8 minggu. Perubahan patologis yang diamati adalah perubahan makroskopis dan perubahan seluler tingkat enteritis, abomasitis, pembentukan pusat hemopoiesis baru, peningkatan aktifitas limpa dan simpul limpa serta perubahan komposisi isi sumsum tulang panjang.

Hasil penelitian menunjukkan bahwa peningkatan jumlah larva yang diinfeksi menyebabkan perubahan jaringan bertambah parah, berupa mukosa anemis, hydrops anasarca, abomasitis, enteritis, serous atrophy depot lemak tubuh, hidroperikard dan penurunan area haemopoiesis dalam sumsum tulang panjang. Sedangkan jumlah cacing dewasa yang ditemukan didalam lumen abomasum tidak menggambarkan adanya peningkatan dengan penambahan dosis larva yang diberikan.

**ABSTRACT**

Pathological aspects of abomasum, intestine, liver, spleen, heart, bone marrow and lymphnode caused by *H. contortus* were examined. Twelve bucks, six to eight month of ages were divided into 4 groups, which were infected by 0 (D0), 200 (D200), 400 (D400), and 600 (D600) third stage larvae of *H. contortus*. Larvae was administered orally 3 times a week for 8 weeks. Pathological aspects including macro and microscopic findings were studied for enteritis, abomasitis, extramedullary haemopoietic centre forming, germinal centre activity of spleen and lymphnode and activity of bone marrow.

---

<sup>1</sup> Jurusan Parasitologi dan Patologi Fakultas Kedokteran Hewan - Institut Pertanian Bogor

<sup>2</sup> Jurusan Klinik Veteriner Fakultas Kedokteran Hewan - Institut Pertanian Bogor

There was no relation between the dose of larvae given and the amount of adult worm which found in the lumen of abomasum. However, there was any correspondance between dose of larvae and pathological changes. The severity of pathological changes such as anemic mucous, hydrops anasarca, abomasitis, enteritis, serous atrophy, hydropericard and haemopoietic activity increases alongside with the increase of larvae dose.

## PENDAHULUAN

Haemonchosis merupakan penyakit parasiter yang bersifat endemis di Indonesia. Prevalensi pada domba dan kambing di Jawa rata-rata 67 persen (Kusumamihardja dan Partoutomo, 1971), di Ujung Pandang dan kabupaten Gowa, Sulawesi selatan pada kambing 85,35 persen dan 70,5 persen pada domba (Beriajaya *et al.*, 1979). Sedangkan Lubis dan Nasution (1984) melaporkan jumlah domba yang menderita haemonchosis mencapai 45 persen.

Haemonchosis pada domba dan kambing disebabkan oleh cacing *contortus* (nematoda famili Trichostrongylidae) yang hidup di abomasum domba dan kambing. Cacing ini tersebar hampir di seluruh penjuru dunia. Cacing jantan dewasa panjangnya 10 - 20 mm, berwarna kemerahan karena adanya darah dalam ususnya. Sedangkan cacing betina panjangnya 18 - 20 mm, berwarna merah dengan garis-garis putih yang menunjukkan adanya uterus yang mengelilingi usus (Soulsby, 1986). Daur hidup cacing ini adalah langsung, tidak memerlukan induk semang antara. Telur menetas menjadi larva stadium pertama ( $L_1$ ) dan selanjutnya mengadakan *ekdisis* menjadi larva stadium ke dua ( $L_2$ ).  $L_2$  akan mengalami ekdisis sekali lagi menjadi larva stadium ke tiga ( $L_3$ ) atau disebut juga sebagai larva infeksi. Perkembangan telur sampai menjadi larva infeksi memakan waktu sekitar 4-6 hari (Silverman dan Campbell, 1959). Inang akan terinfeksi bila memakan larva infeksi yang ada di rumput. Setelah mengalami *molting* (pelepasan selubung kutikula) di dalam rumen, larva akan bermigrasi ke dalam abomasum dimana mereka akan berubah menjadi  $L_4$  sebelum menempel diantara sel-sel epitel lambung.

Al-Zubaidy *et al.* (1987) menjelaskan bahwa ekdisis  $L_3$  menjadi  $L_4$  terjadi di dalam kelenjar lambung pada hari ke-4 pasca infeksi, bahkan pada kambing terjadi didalam lapisan yang lebih dalam dibandingkan dengan domba. Kerusakan mukosa abomasum yang terjadi pada kambing akan lebih berat, secara mikroskopis tampak nodul atau bercak parasit dan

lesio-lesio di lipatan mukosa. Infeksi oleh 3000 L<sub>4</sub> pada domba betina berumur kurang dari tujuh bulan menimbulkan lesi dan erosi ringan yang disertai sel radang pada permukaan epitel yang terjadi pada hari ke-3 pasca infeksi dan empat hari kemudian cacing tampak di permukaan mukosa dengan diselubungi lendir yang mengandung sedikit limfosit dan sel epitel (Salman & Duncan, 1985). Hunter & Mc. Kenzi (1982) melaporkan bahwa L<sub>4</sub> terbentuk empat hari setelah infeksi, sedangkan L<sub>5</sub> pada hari ke-7 setelah infeksi. Cacing dewasa akan menghasilkan telur mulai hari ke -15 sesudah infeksi (Urquhart *et al.*, 1987).

*H. contortus* adalah cacing penghisap darah dan merupakan satu-satunya cacing famili Trichostrongylidae yang menyebabkan anemia secara primer (Witlock, 1950). Secara umum anemia menyebabkan hiperplasia sumsum tulang. Jika hewan menderita anemia maka akan terjadi pembebasan eritrosit dari tempat penyimpanannya yaitu limpa dan sumsum tulang. Jika hal ini berlangsung lama akan menyebabkan terbentuknya pusat-pusat haemopoiesis baru di luar sumsum tulang, yaitu dalam organ hati dan limpa (Cheville, 1988). Demikian juga anemia yang terjadi pada domba yang diinfeksi *H. contortus*, mengalami perubahan pada susum tulang dan limpa (Abbott *et al.*, 1985 B; Adams 1981).

Menurut Dargie dan Allonby (1975) anemia pada domba yang menderita haemonchosis terdiri dari tiga tahap. Tahap pertama dikenal sebagai haemonchosis akut berlangsung 7-25 hari sesudah infeksi. Pada tahap ini domba akan kehilangan darah dalam jumlah besar sebelum sistem eritropoietiknya mampu menghasilkan darah pengganti. Kebanyakan darah hilang karena dihisap oleh L<sub>4</sub> dan cacing dewasa (Soulsby, 1965). Clark *et al.* (1962) memperhitungkan bahwa tiap ekor *H. contortus* menyebabkan kehilangan darah sebanyak 0.04 ml perhari. Selanjutnya kehilangan darah ini diikuti dengan menurunnya jumlah eritrosit, nilai hematokrit dan kadar haemoglobin inang. Tahap kedua dari anemia berlangsung antara hari keenam dan empat belas sesudah infeksi. Dalam tahap ini kehilangan darah diimbangi dengan peningkatan eritropoiesis, sehingga terjadi keseimbangan antara kehilangan dan produksi darah, nilai hematokrit akan stabil meskipun berada dibawah normal. Peningkatan produksi eritrosit (dapat mencapai tiga kali lipat) akan menyebabkan peningkatan turnover zat besi di dalam plasma bersamaan dengan laju kehilangan zat besi di dalam tinja. Akibatnya cadangan zat besi di dalam tubuh inang akan terus menurun. Selanjutnya anemia tahap ketiga akan terjadi sebagai akibat kelelahan sistem eritropoiesis karena kekurangan besi dan protein. Kekurangan zat besi dan protein ini adalah

karena domba yang diinfeksi *H. contortus* selain kehilangan darah juga mengalami penurunan nafsu makan (Abbot *et al.*, 1986).

Berkurangnya eritrosit sebagai akibat kehilangan sejumlah darah oleh cacing akan mengakibatkan kadar hemoglobin berkurang, sehingga secara tidak langsung akan menyebabkan hipoksia jaringan. Hal ini akan mempengaruhi proses oksidasi fosforilasi sel dan pembentukan struktur mitokondria akan terganggu, sehingga proses glikolisis terhambat yang mengakibatkan berkurangnya glikogen dari sitoplasma. Proses inilah yang mengakibatkan terjadinya degenerasi sel (Cheville, 1988).

Perkembangan larva stadium keempat ( $L_4$ ) menjadi  $L_5$  pada mukosa abomasum diduga meningkatkan permeabilitas mukosa abomasum dengan cepat diikuti dengan menurunnya keasaman lambung (Coop, 1971; Bueno *et al.*, 1982; Rahman & Collins, 1991). Menurut Armour & Ogbourne (1982) penurunan pH lambung tersebut menyebabkan proses perubahan pepsinogen menjadi pepsin, suatu proses yang memerlukan kondisi asam, akan terhambat dan proses pencernaan protein di dalam lambung akan terganggu. Peningkatan kadar pepsinogen didalam darah yang bertepatan dengan peningkatan pH lambung mulai terjadi pada hari ke-5 sesudah infeksi (Coop, 1971). Disamping itu peningkatan permeabilitas sel-sel mukosa abomasum menyebabkan makromolekul seperti plasma protein dapat bebas ke dalam lumen. Sebaliknya pepsinogen kembali kedalam sirkulasi dan menyebabkan konsentrasi pepsinogen di dalam darah meningkat. Keluarnya plasma protein dari sirkulasi ke dalam lumen saluran pencernaan dapat menyebabkan hipoproteinemia khususnya hipoalbuminemia.

Hipoalbuminemia dan meningkatnya katabolisme albumin merupakan gejala umum pada domba yang terinfeksi nematoda saluran pencernaan (Dargie, 1975; Abbott *et al.* 1985 b). Keadaan ini terutama disebabkan oleh lepasnya protein kedalam lumen usus. Pada domba yang menderita haemonchosis, hipoproteinemia timbul akibat kehilangan banyak protein melalui luka-luka abomasum dan kehilangan sel darah merah (Dargie, 1975; Abbott *et al.*, 1986). Symons (1989) menyatakan bahwa protein yang lepas ke dalam lumen abomasum maupun usus halus masih dapat diserap kembali, tetapi yang lepas di bagian belakang ileum atau kolon merupakan kehilangan yang permanen.

Kerusakan jaringan akibat infeksi *H. contortus* adalah abomasitis dengan ditandai oleh memendeknya villi (atrofi) disertai dengan adanya penebalan akibat infiltrasi sel radang

pada lapisan propria mukosa abomasum dan usus. sub mukosa hiperemis dan jumlah limfosit di daerah tersebut meningkat. Ditemukan pula sel radang yang khas merupakan respon terhadap parasit yaitu eosinofil dan sel Mast (Hunt & Jones, 1983)

Penelitian ini bertujuan mempelajari perubahan patologi pembentukan pusat-pusat extramedullaryhaemopoiesis akibat infeksi *H. contortus*.

## **BAHAN DAN METODE**

### **Bahan**

Penelitian dilakukan di Laboratorium Helmentologi dan Laboratorium Patologi, Jurusan Parasitologi dan Patologi, Fakultas Kedokteran Hewan, Institut Pertanian Bogor, Bogor. Penelitian dilaksanakan selama enam bulan mulai bulan Juli 1995 sampai bulan Januari 1996

Sebagai hewan percobaan adalah kambing jantan lokal berumur rata-rata 6-8 bulan sebanyak 12 ekor.

### **Metoda**

Larva infeksi (L<sub>3</sub>) *H. contortus* diperoleh dari hasil pupukan tinja dari kambing donor dan disimpan pada suhu 5-7°C sesuai dengan metode yang dikembangkan oleh Henriksen dan Korsholm (1983). Hewan percobaan dibagi secara acak kedalam empat kelompok perlakuan, yaitu kelompok I, II, III dan IV yang masing-masing terdiri dari 3 (tiga) ekor. Setiap kelompok diinfeksi larva cacing stadium L<sub>3</sub> tiga kali seminggu, untuk kelompok II, III dan IV masing-masing dengan dosis 200 (D200), 400 (D400) dan 600 (D600) larva infeksi (L<sub>3</sub>) yang diberikan per oral sampai minggu ke-8. Kelompok I bertindak sebagai kontrol (D0). Selama penelitian hewan percobaan diberi makan dan minum secara *ad libitum* berupa konsentrat dan air serta rumput bebas cacing.

Pada minggu ke-12 sesudah infeksi semua kambing percobaan dibunuh dengan cara dipotong. Perubahan patologi anatomi dari organ tubuh kambing dicatat. Abomasum diambil secara utuh untuk mengumpulkan cacing yang hidup di dalamnya. Potongan hati, limpa, ginjal sumsum tulang diambil untuk preparasi histopatologi. Organ-organ tersebut difiksasi dengan larutan buffer normal formalin (BNF) 10%.

Abomasum dipisahkan dari bagian saluran pencernaan lainnya dengan lebih dahulu dibuat dua ikatan pada kedua ujungnya sehingga isi abomasum tidak keluar. dengan menggantung bagian *curvatura major* abomasum, isi abomasum dikeluarkan dan abomasum dibilas dengan larutan NaCl 0.9 % . Isi abomasum beserta air bilasannya ditempatkan dalam gelas piala berukuran 3500 cc, kemudian jumlah cacing dihitung dengan metode Hansen dan Perry (1990). Abomasum yang sudah bersih dicampur dengan HCl-pepsin dan diinkubasikan selama 6 jam dalam suhu 37°C dengan tujuan menghancurkan otot abomasum, sehingga larva tahap L<sub>4</sub> dapat dihitung (Kusumamihardja dan Zalizar, 1992).

## HASIL DAN PEMBAHASAN

### Perubahan Patologi Anatomi

Dibandingkan terhadap kontrol (D0), pada kelompok D200 ditemukan perubahan pada jaringan sub kutis berupa timbunan cairan (edematous). Perototannya menunjukkan ciri-ciri anemia dengan penampilan otot yang pucat, basah dan tonus yang lebih lembek dari otot normal. Dibawah kulit telah terdapat timbunan cairan yang bersifat sereus berwarna bening kuning (anasarka), lemak disekitar abdomen, pericardium dan peri renalis melembek dan berkesan suram. Kantung jantung mengandung cairan sereus (hydropericardium). Pada abomasum ditemukan cacing dewasa sebanyak masing- masing 865, 950 dan 285 buah dari 3 ekor kambing kelompok ini. Cacing ditemukan diantara lapisan-lapisan lipatan mukosa abomasum, rata-rata cacing jika dihitung adalah sebanyak 700 ekor per kambing. Usus menunjukkan gejala enteritis dengan pembesaran kelenjar pertahanan usus disekitarnya. Tulang panjang menunjukkan perubahan yang relatif sedikit, dimana masih terdapat fokus hemopoiesis pada bagian epipise tulang panjang tersebut.

Pada kelompok D400 menunjukkan perubahan yang lebih nyata terutama pada pembentukan cairan dalam rongga kantung jantung (hydropericardium), terjadi enteritis yang lebih hebat dengan disertai nekrosis yang tampak sampai pada permukaan serosa usus. Jumlah cacing yang ditemukan dari dalam abomasum dari 3 ekor kambing dalam kelompok ini adalah 195, 1186, 715 ekor, dengan rata-rata 699 ekor cacing. Permukaan abomasum tampak menunjukkan perubahan yang berupa lesio-lesio peradangan akibat gigitan cacing tersebut. Pada daerah depot-depot lemak tubuh terjadi pencairan lemak atau degenerasi liquofaktif.

Tulang panjang menunjukkan perubahan yang lebih hebat, dimana pada bagian sumsum tulang panjang tersebut dibagian epipisanya telah mulai menjadi kuning akibat adanya penggantian fokus -fokus hemopoiesis dengan jaringan lemak. Otot kambing dan mukosa pada kelompok ini tampak pucat (anemis) serta tingkat anasarka yang lebih parah.

Pada kelompok D600 menunjukkan gejala yang paling parah. Dua dari tiga ekor kambing mati sebelum akhir penelitian yaitu masing-masing 4 dan 5 minggu setelah diinfeksi. Gejala patologi anatomi yang ditunjukkan sangat parah dibandingkan dengan kelompok lain terdahulu. Gejala yang tampak sangat berbeda dari kelompok kontrol adalah pada warna mukosa dan otot yang sangat anemis, tonus otot yang sangat lembek, timbunan cairan pada rongga tubuh (ascites) dan pada rongga jantung (hydropericardium) serous atrofi dan sumsum tulang panjang berubah menjadi sangat kuning akibat digantikan oleh lemak pada bagian epipisanya. Abomasitis dan enteritis juga terjadi pada kelompok ini.

Perubahan-perubahan patologi anatomi yang ditunjukkan oleh kambing-kambing percobaan pada kelompok ini amat khas berupa perubahan yang umum terjadi pada hewan yang mengalami hipoproteinemia. Perubahan yang disebabkan oleh *H. contortus* tersebut diatas mulai tampak pada kelompok D200 dan semakin parah dengan meningkatnya dosis yang diberikan. Hal ini berkaitan dengan anemia yang disebabkan oleh karena kehilangan darah akibat hisapan cacing. Pada percobaan ini penghitungan jumlah cacing pada kambing dalam satu kelompok percobaan terdapat perbedaan yang menurut Hunt & Jones (1985), disebabkan oleh kemampuan kambing dalam mengeluarkan cacing dari tubuhnya, variasi individu serta umur hewan yang semakin muda semakin rentan. Perubahan yang umum terjadi pada kambing dan domba yang terinfeksi oleh *H. contortus* adalah anemik, mukosa dan organ visceral tampak pucat, darah sangat encer dengan viskositas yang menyerupai air pada kasus yang akut. Pada infeksi yang berjalan lama akan terlihat adanya penumpukan cairan pada rongga-rongga tubuh seperti dalam kantung jantung (hydropericardium), rongga perut (ascites), dibawah kulit (anasarca) serta terjadi degenerasi pada hati dan ginjal dan lemak tubuh (Hunt and Jones,1983). Hati dan ginjal secara umum pada kambing penelitian menjadi membengkak dengan konsistensi yang lebih keras dan rapuh serta tampak berlemak. Hal ini terjadi akibat degenerasi seluler karena hypoproteinemia (Cheville,1988). Rangkuman perubahan patologi anatomi disajikan dalam lampiran pada tabel 1 dan 2.

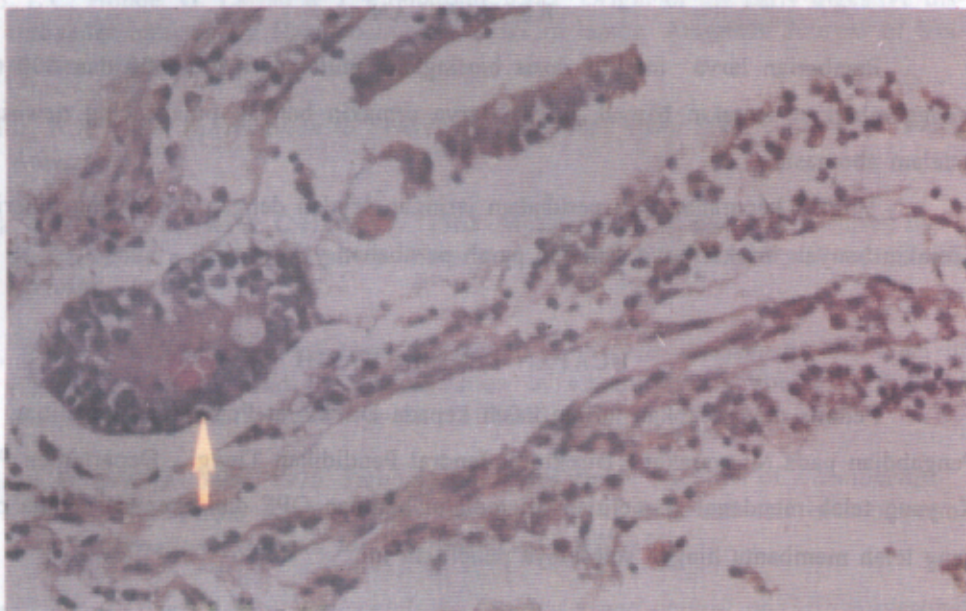
## **Perubahan Histopatologis**

Secara histopatologis (HP) perubahan yang menonjol adalah yang terjadi pada abomasum, sumsum tulang, usus dan limpa. menyusul hati dan ginjal. Sel-sel hati dan ginjal mengalami degenerasi. Hal ini dapat diterangkan oleh tingkat fosforilasi yang menurun, dan mengganggu keutuhan sitoplasma sel (Cheville, 1988). Perubahan lain yang tampak adalah terdapatnya fokus *extra haemopoietic centre* pada kambing yang terinfeksi cacing, yang secara HP tampak adanya sel-sel darah yang masih muda yang tampak sebagai fokus peradangan. Pada mukosa usus kambing yang diinfeksi cacing *H. contortus* terjadi perubahan berupa pemendekan atau penipisan satuan villi dengan keutuhan epitel yang terganggu pula. Pada lapisan propria mukosa terutama pada kambing percobaan kelompok D600, epitel mukosa sangat jarang, disertai dengan hadirnya sel-sel Mast dan eosinofil serta proliferasi sel-sel limfoid pada lapisan sub mukosa. Pada lapisan epitel tampak hadir sel-sel goblet. Perdarahan yang timbul akibat adanya perlukaan oleh cacing ditunjukkan dengan hadirnya sel darah merah. Pada sub mukosa epitel baik pada usus dan abomasum tampak terjadi infiltrasi sel radang eosinofil (Gambar 1).

Limpa dan simpul limpa menunjukkan perubahan yang mengindikasikan bahwa sistem pertahanan tubuh telah tergertak yaitu dengan tampaknya banyak sel plasma pada bagian hilus dari limpa dan simpul limpa (limfoglandula), juga tampak dengan terbentuknya folikel sekunder pada fokus germinal.

Perubahan yang paling menonjol terlihat pada histopatologi epipise tulang panjang. Kambing normal masih menunjukkan fokus hemopoiesis yang baik tampak dari pepadatnya pulau-pulau pembentukan sel darah (Gambar 2). Pada kambing perlakuan jumlah ini semakin berkurang dengan bertambahnya dosis larva yang diberikan. Perubahan-perubahan penting dalam respon terhadap infeksi tersebut dirangkum dalam tabel 3 dan 4 dalam lampiran. Untuk jumlah cacing dewasa yang terdapat dalam abomasum dan jumlah pulau-pulau hemopoiesis disajikan pula dalam bentuk diagram batang pada lampiran.





**Gambar 1 : Infiltrasi sel radang eosinofil pada sub mukosa epitel usus dan abomasum**



**Gambar 2 : Fokus hemopoiesis pada kambing normal**

## KESIMPULAN

Pemberian larva infeksius dosis bertingkat mulai dari 200, 400 dan 600 tidak menggambarkan semakin banyak infeksi larva semakin banyak pula cacing dewasanya didalam abomasum.

Tingkat keparahan dari perubahan jaringan sejalan dengan dosis yang diberikan. Semakin banyak infeksi larva semakin parah perubahan yang terjadi.

## UCAPAN TERIMA KASIH

Penulis mengucapkan terima kasih kepada Direktorat Pembinaan Penelitian dan Pengabdian pada Masyarakat, Direktorat Jendral Pendidikan Tinggi, Departemen P dan K, yang telah mendanai penelitian ini melalui bantuan OPF dan kepada semua pihak yang telah membantu hingga selesainya penelitian ini.

## DAFTAR PUSTAKA

- Abbot, E.M., J.J. Parkins, P.H. Holmes. 1985 b. Influence of dietary protein on the Pathophysiology of ovine haemonchosis in Finn Dorset and Scottish Blackface Lambs given a single moderate infection. *Research in Veterinary Science* **38** : 54-60.
- Abbot, E.M., J.J. Parkins dan P. Holmes. 1986. The effect of dietary protein on the pathophysiology of acute haemonchosis. *Veterinary parasitology* **20** : 291-306.
- Adams, D.B. 1981. Changes in blood leucocytes, bone marrow and lymphoid organs in sheep infected with *haemonchus contortus*. *int. J. for parasitol.* **11 (4)**: 309-317.
- Al-Zubaidy, A.J., K.I. Altaif, H.H.K. Al qaisy & T.A. Makawi. 1987. Gross pathology and pathology of haemonchosis in heep and goats in Iraq. *Veterinary Parasitology* **23** : 149-156.
- Armour J. & C.P. Ogbourne. 1982. Bovine ostertagiasis : a review and annotated bibliografy. Publication no.7, Commonwealth Institute of Parasitology. St. Alban.
- Benjamin, M.M. 1979. Outline of veterinary clinical pathology, 3 rd Ed. The Iowa State University Press. Ames iowa.
- Berijaya, S. Partoutomo & Soetedjo. 1979. Penanggulangan nematoda gastrointestinal pada domba. *Warta penelitian dan pengembangan Pertanian, Deptan R.I.* **2** : 5

- Bueno, L.C. Honde, G. Laffau & J. Fiomaronti. 1982. Origin of the early digestive disturbances induced by *Haemonchus contortus* in lambs. *American Journal of Veterinary research* **43** : 1194-1199.
- Cheville, N.F. 1988. *Introduction to Veterinary Pathology*. Iowa State University Press. Ames pp.537
- Clarck, C.H., G.K. Kiesel & C.H. Gorby. 1962. Measurement of blood loss caused by *Haemonchus contortus* in sheep. *American Journal Of Veterinary Research* **23**: 997-980
- Coop, R.L. 1971. The effect of large dosis of *Haemonchus contortus* on the level of plasma pepsinogen and the concentration of electrolytes in abomasal fluid of sheep. *J. Comparative Pathology* **81** : 213-219
- Dargie, J..D. E.W. Allonby. 1975. Pathophysiology of single infection of *Haemonchus contortus* in Merino sheep : Study on red cells kinetics and self cure phenomenon. *International Journal for Parasitology* **5** : 147-157.
- Hansen, J. & B. Perry. 1990. *Epidemiology, Diagnosis and control of Gastro-intestinal Parasites of Ruminants in Africa*. *International Laboratory for Reasearch on Animal Diseases*. pp. 121.
- Hunt, R.D., Jones, T.C. 1983. *Veterinary Pathology*. *Lea & Fabiger*. Philadelphia.
- Hunter, A.R. & Mac Kenzie. 1982. The pathogenesis of a single challance dose of *Haemonchus contortus* in lambs under six months of age. *J. Helminthol.* **56** : 135-144.
- Kusumamihardja, S. dan I. Zalizar. 1992. Pengaruh musim pada hipobiose *Haemonchus ontortus* dan fluktuasi populasi nematoda saluran pencernaan domba di Indramayu, Jawa Barat. *Prosiding Seminar nasional Hasil Penelitian Perguruan Tinggi* 171-192.
- Levy, D.A. & Frondoza , C. 1983. Immunity to intestinal parasites : Role Of mast cells and goblet cells . *Federation Proceedings* vol. 42. no. 6.
- Lubis, A.H. & A.H. Nasution. 1984. Infeksi *Haemonchus contortus* pada domba di kabupaten Aceh Besar. *Prosiding Pertemuan Ilmiah Ruminansia Kecil*. Puslitbang Peternakan, Balai Penelitian dan Pengembangan Pertanian, Departemen Pertanian.
- Rahman, W.A. & G.H. Collins. 1991. Infections of goats with *Haemonchus contortus* and *Trichos -trongylus colulubriiformis*. histopathology and pH changes. *British Veterinary Journal* **147** : 569-573.
- Retnani E.B., Sri Estuningsih, A. Esfandiari. 1995. Pengaruh infeksi *Haemonchus contortus* Terhadap Beberapa Komponen Darah dan Laju Pertumbuhan Kambing Jantan. Laporan Hasil Penelitian LP-IPB ( OPF 1994/1995).

- Silverman, P.H. dan J.A. Campbell. 1959. Studies on Parasitic worms of sheep in Scotland. I. Embryonic and larval development of *Haemonchus contortus* at constant conditions. *Parasitology* **49** : 23-38.
- Salman , S.K. & J.L. Duncan. 1985. Studies on abomasal pathology of immunized and nonimmunized sheep infected with *haemonchus contortus*. *Journal of helminthology* **59** ; 351-359.
- Soulsby, E.J.L. 1965. *Textbook of Veterinary Clinical Parasitology*. I Helminths Backwell Scientific Publications oxford. pp.250-254.
- Suoulsby E.J.L. 1986. helminths, Protozoa and Arthropods of Domestic Animals. 8th Edition. Baillaire Tindall. London. pp 231-238.
- Symons, L.E.A. 1989. Pathophysiology of Endoparasitic Infection Compared with Ectoparasitosis Infestation and microbial Infection. pp 128-143. Academic Press. Australia.
- Symons, L.E.A. & W.D. Jones 1971. Protein Metabolism. I. Incorporation of <sup>14</sup>C- L leucine into skeletal and liver protein of mice and guinea pigs infected with *Nematospiroides dubius* or *Trychostrongylus colubriformis*. *Experimental Parasitology* **52** : 335-342.
- Withlock, J.H. 1950. The Anemias in Trychostrongylidosis. *Cornell Vet.* **40** : 289-299.
- Urquhart, G.M. J. Armour, J.L. Duncan, A.M. Dunn dan F.W. Jennings. 1987. *Veterinary Parasitology*. Longman Scientific and Technical Essex.

## LAMPIRAN

Tabel 1. Perubahan Patologi Anatomi (P.A.) kambing jantan lokal yang diinfeksi *H. contortus*

No.	Kelompok Kambing	Kode Kambing	Perubahan P.A.						
			Anemis	Anasarca	Abomasitis	Enteritis	Sereous Atrofi	Hydro-pericard	Hemo-poiesis
1.	Kontrol	60	-	-	-	-	-	-	++
2.		52	-	-	-	-	-	-	++
3.		54	-	-	-	-	-	-	++
4.	D200	55	+	-	+	+	+	+	+
5.		64	+	+	+	+	+	+	+
6.		63	+	+	+	+	+	+	+
7.	D400	62	+	+	+	++	+	+++	-
8.		65	+	+	++	++	+++	+++	-
9.		58	+	+	++	++	++	++	-
10.	D600	59	++	+	++	++	++	++	--
11.		13	+++	++	++	++	++	++	--
12.		57	+++	++	++	+++	+++	+++	--

Keterangan : Hemopoiesis dilihat dari bentuk , ukuran dan warna sumsum tulang

Tabel 2. Perubahan Histopatologis Organ penting Kambing Lokal Jantan Akibat Infeksi *H. contortus*

No.	Kelompok Kambing	Kode Kambing	Abomasitis	Enteritis	Aktifitas Germinal Centre		
					Extra medullary hemopoietic Hati	Limpa	Simpul Limpa
1.	Kontrol	60	-	-	-	-	-
2.		52	-	-	-	-	-
3.		54	-	-	-	-	-
4.	D200	55	+	+	-	+	+
5.		64	+	+	+	+	+
6.		63	+	+	+	+	+
7.	D400	62	++	++	+	++	+
8.		65	++	++	+	++	+
9.		58	++	++	+	++	+
10.	D600	59	+++	+++	+	+++	++
11.		13	+++	+++	++	+++	++
12.		57	+++	+++	++	+++	++

Tabel 3. Jumlah cacing yang ditemukan dalam abomasum saat pemeriksaan pasca mati Kaambing Jantan Lokal Yang diinfeksi *H. contortus*

No.	Kelompok	Kode Kambing	Jumlah cacing	Rata-rata kelompok	Abomasitis
1.	Kontrol	60	0	0	-
2.		52	0		-
3.		54	0		-
4.	D200	55	865	700	nekrosa, perforasi
5.		64	950		nekrosa, perforasi
6.		63	285		nekrosa, kalsifikasi
7.	D400	62	195	698,66	nekrosa
8.		65	1186		nekr.,perforasi, kalsif.
9.		58	715		nekr.,perforasi, kalsif.
10.	D600	59	1140	529,66	nekr perforasi, kalsif
11.		13*	192		nekr.,perforasi.
12.		57**	257		nekr.. perforasi

Keterangan \* : mati setelah 5 minggu infeksi  
 \*\* : mati setelah 4 minggu infeksi

Tabel 4. Jumlah pulau-pulau hemopoiesis pada epifise sumsum tulang panjang kambing jantan lokal yang diinfeksi *H. contortus*.

No.	Kelompok percobaan	Kode Kambing	Ulangan			Rata-rata
			I	II	III	
1.	Kontrol	52	116	128	213	152.33
2.		60	227	218	261	235.33
3.		54	220	216	113	183,00
4.	200 larva	55	221	149	167	179,00
5.		64	-	-	.*	
6.		61	129	146	191	155.33
7.	400 larva	58	40	38	23	33.66
8.		62	52	45	76	57.66
9.		65	78	28	34	46.66
10.	600	59	94	38	53	61.66
11.		13	-	-	.*	
12.		57	-	-	.*	

Keterangan \* : spesimen membusuk/rusak