

# MORFOLOGI DAN PENYEBARAN SEL-SEL ENDOKRIN SALURAN PENCERNAAN AYAM KAMPUNG

MORPHOLOGY AND DISTRIBUTION OF GUT ENDOCRINE CELLS IN THE GASTROINTESTINAL  
TRACT OF INDONESIAN NATIVE CHICKEN

Aryani Sismin Satyaningtjas<sup>1</sup>, Savitri Novelina<sup>2</sup>, dan Srihadi Agungpriyono<sup>2</sup>

<sup>1</sup>Bagian Fisiologi dan Farmakologi Fakultas Kedokteran Hewan Institut Pertanian Bogor, Jl. Gunung Gede Bogor 16151 INDONESIA

<sup>2</sup>Bagian Anatomi, Fakultas Kedokteran Hewan, Institut Pertanian Bogor, Bogor

## ABSTRAK

*Media Veteriner. 1999. 6(4): 21-24.*

Morfologi dan penyebaran sel-sel penghasil hormon pada saluran pencernaan ayam kampung dipelajari secara histologik dengan metode Grimelius. Sel-sel endokrin berbentuk polimorfik, bulat, oval, segitiga atau piramidal. Sel-sel ini menyebar di lapis mukosa, di antara sel-sel epitelium dan kelenjar di semua bagian saluran pencernaan dari lambung sampai rektum. Sel endokrin menunjukkan ciri khas adanya butir-butir sitoplasma pada daerah basal yang bereaksi positif terhadap butir perak. Dua tipe sel endokrin dapat diamati yaitu sel tipe terbuka dan sel tertutup. Sel tipe terbuka mempunyai penjurulan sitoplasma yang berhubungan dengan lumen dan pada sel tipe tertutup, tidak ditemukan hubungan antara sitoplasma dengan lumen. Pada beberapa sel tipe tertutup diamati penjurulan sitoplasma pada bagian basal sel. Sel tipe terbuka terbanyak ditemukan di vili usus sedangkan tipe tertutup disertai penjurulan sitoplasma di bagian basal terbanyak dijumpai di lambung otot. Secara umum populasi terbanyak sel endokrin ditemukan di bagian yeyunum usus kecil. Pada usus besar bagian akhir ditemukan pengelompokan sel-sel endokrin pada satu kelenjar. Morfologi dan pola penyebaran yang diamati pada penelitian ini dibahas dalam kaitannya dengan fungsinya.

**Kata-kata kunci:** ayam kampung, sel endokrin, saluran pencernaan

## ABSTRACT

*Media Veteriner. 1999. 6(4): 21-24.*

The morphology and the distribution of gut endocrine cells in the gastrointestinal tract of Indonesian native chicken were studied using Grimelius staining method. The endocrine cells were polymorph, round oval, triangular or pyramidal in shapes and scattered among the cells in the mucosal epithelium and glands of all portions of the gastrointestinal tract from stomach to rectum. These cells were characterized by the presence of basally located cytoplasmic granules that react positively with the silver granules of the

staining method. Two types of endocrine cells were observed in this study included open type and closed type. In the open type cells cytoplasmic elongation reached the intestinal or glandular lumen. Closed type cells possessed no such elongation but there was cytoplasmic processes run in the basal membrane. Open cells were largely distributed in the intestine while closed type cells with basally cytoplasmic processes were numerous in the gizzard. In general the endocrine cells were numerous in the jejunum of the small intestine. In the distal portion of large intestine we found clusters of endocrine cells in the glands. The morphology and distribution pattern observed was discussed in relation with their possible functional implications.

**Key words:** native chicken, endocrine cells, gastrointestinal tract.

## PENDAHULUAN

Bersamaan dengan sistem syaraf enterik, hormon-hormon pencernaan yang dihasilkan oleh sel-sel endokrin di saluran pencernaan berperan penting dalam proses pencernaan (Fujita *et al.*, 1988). Beragam sel endokrin terdapat di saluran pencernaan unggas dan mamalia. Beberapa penelitian immunohistokimia telah melaporkan macam dan penyebaran sel endokrin pada saluran pencernaan ayam (Larsson *et al.*, 1974; Sundler dan Hakanson, 1988; Alumets *et al.*, 1978; Yamada *et al.*, 1991; Yamanaka *et al.*, 1989) dan burung dara (Saito *et al.*, 1989). Walaupun demikian penelitian-penelitian tersebut lebih bersifat kualitatif dan lebih banyak membahas macam sel-sel endokrin berdasarkan hormon yang dihasilkannya. Aspek morfologi dan penyebaran keseluruhan sel-sel endokrin pada saluran pencernaan ayam masih belum banyak dipelajari.

Penelitian ini bertujuan untuk memperoleh gambaran histologik dan penyebaran sel-sel endokrin pada saluran pencernaan ayam kampung. Ayam kampung digunakan sebagai obyek penelitian karena belum pernah dilaporkan.

*Media Veteriner Vol. 6 No. 4 th 1999*

0216-3454

## BAHAN DAN METODE

Penelitian ini menggunakan 10 ekor ayam kampung dewasa (lima ekor jantan dan lima ekor betina) yang diperoleh dari pasar di kota Bogor. Ayam dibunuh dengan cara disembelih. Segera setelah ayam mati, contoh jaringan diambil dari bagian-bagian saluran pencernaan, lambung kelenjar, lambung otot, duodenum, yeyenum, ileum, sekum, kolon dan rektum. Contoh dicuci dengan larutan 0,75% NaCl fisiologis dan difiksasi dengan larutan Bouin selama 24 jam. Jaringan diproses untuk dehidrasi dan penjernihan pada larutan alkohol-silol berseri kemudian dilakukan penanaman dalam parafin. Sayatan dibuat dengan ketebalan lima mikrometer dan dilekatkan pada gelas obyek. Sediaan kemudian dideparafinisasi, rehidrasi dan diwarnai dengan metode pewarnaan Grimelius (Grimelius, 1968).

Sediaan diamati menggunakan mikroskop cahaya, penghitungan jumlah sel endokrin dilakukan terhadap sel-sel yang beraksi positif.

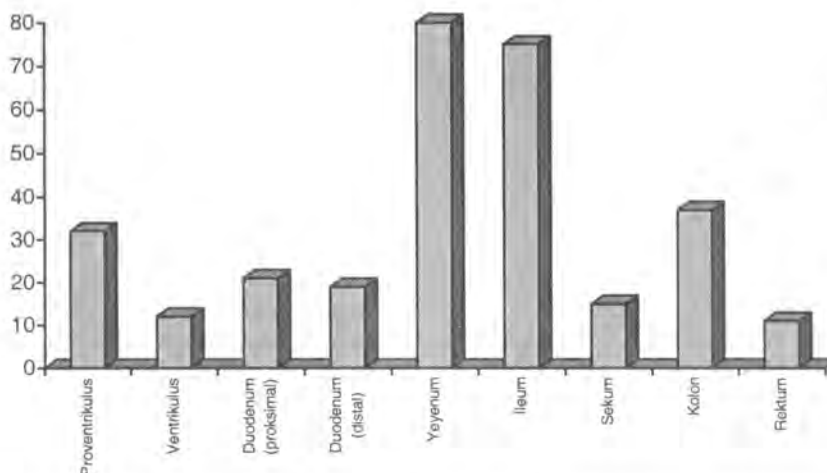
## HASIL DAN PEMBAHASAN

Dengan metode pewarnaan Grimelius sel-sel endokrin yang diamati berbentuk polimorfik, bulat, oval, segitiga atau seperti piramid. Bentuk yang sama juga diperoleh pada mammalia (Sundler dan Hakanson, 1977) dan reptil (Yamada *et al.*, 1991) sehingga diduga sel endokrin ini merupakan bentuk yang khas pada saluran pencernaan semua hewan. Sel-sel ini menyebar di lapis mukosa, di antara sel-sel epitelium dan kelenjar di semua bagian saluran pencernaan dari lambung sampai rektum. Sel endokrin menunjukkan ciri

khas berupa adanya butir-butir sitoplasma pada daerah basal yang bereaksi positif terhadap butir perak yang ada di dalam pewarna. Reaksi positif ditunjukkan dengan timbulnya warna coklat kehitaman. Sel-sel endokrin cenderung berlokasi di bagian basal dari kelenjar usus dan lambung, walaupun beberapa sel dapat ditemukan pada epitel permukaan maupun vili.

Dua tipe sel endokrin dapat diamati yaitu sel tipe terbuka yang mempunyai penjurulan sitoplasma di bagian apikal yang berhubungan dengan lumen dan menyebar di vili usus. Sel tipe ini berperan sebagai kemoreseptor yang ujung bebasnya pada lumen berperan sebagai reseptor terhadap makanan yang lewat. Rangsangan yang diterima akan menyebabkan pengeluaran hormon oleh sel-sel ini. Sel tipe tertutup tidak mempunyai hubungan dengan lumen pada bagian apikalnya. Pada beberapa sel tipe tertutup diamati penjurulan sitoplasma yang panjang pada bagian basal sel. Sel tipe ini memiliki penjurulan sitoplasma di bagian basal banyak dijumpai di lambung otot. Penjurulan sitoplasma ini mencapai sel-sel kelenjar di sekitar sel endokrin tersebut, baik sel mukus maupun sel endokrin lainnya. Sel tertutup bersifat mekanoreseptor yang akan mengeluarkan hormon jika ada rangsangan mekanis terhadap sel ini (Yamanaka *et al.*, 1989). Sel-sel tipe tertutup juga telah diamati pada lambung kambing (Calingasan *et al.*, 1984), babi (Ito *et al.*, 1982) dan kancil (Agungpriyono *et al.*, 1994) yang diduga mengeluarkan hormon secara parakrin (Fujita *et al.*, 1988). Penyebaran sel-sel endokrin pada saluran pencernaan ayam kampung diringkas pada Gambar 1.

Pada lambung kelenjar atau proventrikulus, sel-sel endokrin berpenyebaran pada daerah kelenjar multilobuler tetapi tidak di epitel mukosa. Pada lambung otot atau ventri-


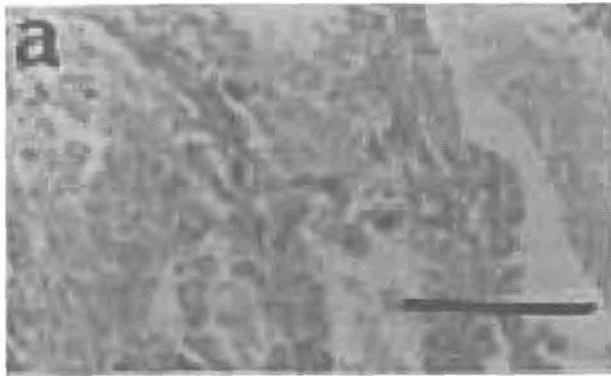


Gambar 1. Penyebaran dan frekuensi relatif sel-sel endokrin pada saluran pencernaan ayam kampung

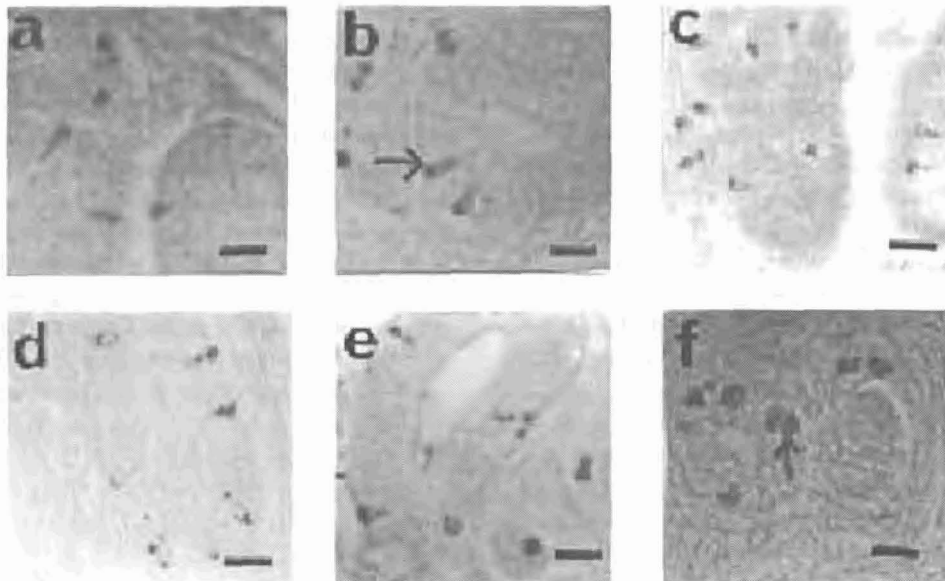
kulus, sel-sel endokrin ditemukan di kelenjar di bawah lapisan koilin/kutikula yang diduga sebagai penghasil bahan tersebut (McLelland, 1990). Tipe sel endokrin yang terbanyak pada lambung adalah tipe tertutup tetapi disertai penjurulan panjang di bagian basalnya (Gambar 2).

Pada usus, sel-sel endokrin menyebar di bagian epitel dan kriptas kelenjar usus. Sel-sel tipe terbuka umumnya terdapat di epitel vili usus dan terbanyak ditemukan pada usus kecil dibandingkan usus besar. Sel-sel tipe tertutup banyak ditemukan di kelenjar di bagian basal kriptas. Jumlah sel en-

dokrin terbanyak ditemukan pada yeyunum. Pada usus besar distal sering ditemukan sel-sel endokrin yang berkelompok atau berlokasi saling berdekatan dalam satu kelenjar. Yamana *et al.* (1989) mengidentifikasi dua jenis sel endokrin pada bagian ini, yaitu sel-sel penghasil hormon serotonin dan neurotensin. Jumlah terbanyak sel endokrin pada usus besar diamati pada bagian kolon (Gambar 3). Bagian ini merupakan bagian yang pendek dan langsung berhubungan dengan koprodeum. Masih belum dapat dijelaskan dengan pasti fungsi sel-sel endokrin di bagian ini. Diduga sel-sel ini



Gambar 2. Gambaran sel-sel endokrin pada proventrikulus (a) dan ventrikulus (b). penyebaran sel-sel endokrin pada proventrikulus berlokasi di daerah kelenjar multilobuler di daerah lamina propria sedangkan pada ventrikulus sedikit sel endokrin di daerah kelenjar di bawah lapisan kutikula. Bar = 5  $\mu$



Gambar 3. Gambaran sel-sel endokrin pada usus kecil; duodenum (a), yeyenum (b), ileum (c) dan usus besar; sekum (d), kolon (e) dan rektum (f). Pada usus ditemukan sel-sel endokrin tipe tertutup ( $\uparrow$ ) maupun terbuka ( $\rightarrow$ ). Pada usus besar terlihat beberapa sel endokrin yang letaknya berdekatan satu sama lain berkelompok di dalam satu kelenjar ( $\uparrow$ ). Bar = 1,8  $\mu$ .

berfungsi dalam pengaturan sekaligus proses-proses pencernaan, urinasi, defekasi dan reproduksi.

## KESIMPULAN

Sel-sel endokrin pada saluran pencernaan ayam kampung menyebar di sepanjang saluran pencernaan dengan frekuensi terbanyak ditemukan di usus kecil. Bentuk sel-sel endokrin yang diamati menunjukkan gambaran umum sel endokrin saluran pencernaan hewan lainnya. Perlu dilakukan penelitian lebih lanjut untuk mencari penjelasan mengenai gambaran sel endokrin yang berkelompok dalam satu kelenjar pada usus besar.

## DAFTAR PUSTAKA

- Agungpriyono, S., J. Yamada, N. Kitamura, Y. Yamamoto, N. Said, K. Sigit, T. Yamashita. 1994. Immunohistochemical Study of the Distribution of Endocrine Cells in the Gastrointestinal Tract of the Lesser Mouse Deer (*Tragulus javanicus*). *Acta Ana.*, 151: 232-238.
- Alumets, J.R., R. Hakanson, F. Sundler, K.J. Chang. 1978. Leu-Enkephalin-Like Material in Nerves and Enterochromaffin Cells in the Gut: An Immunohistochemical Study. *Histochemistry*, 56: 187-196.
- Bezuidenhout, A.J. and Van Aswegen. 1980. A Light Microscopic and Immunocytochemical Study of the Gastrointestinal Tract of the Ostrich (*Strutio camellus*). *Onder stepoort J. Vet. Res.*, 57: 37-46.
- Calingasan, N.Y. Kitamura, J. Yamada, T. Yamashita. 1984. Immunocytochemical Study of the Gastroenteropancreatic Endocrine Cells of the Sheep. *Acta Ana.*, 118: 171-179.
- Fujita, T., T. Kanno and S. Kobayashi. 1988. Gastroenteropancreatic Endocrine System. In: T. Fujita, T. Kanno and S. Kobayashi. *Paraneuron*. Springer-Verlag. Tokyo. Japan. p. 165-184.

- Grimelius, L. 1968. A Silver Nitrate Stain for Alpha-2 Cells in Human Pancreatic Islets. *Acta oc. Med. Upsal*, 73: 243-270.
- Ito, H., J. Yamada, T. Yamashita, Y. Hashimoto, N. Kodo. 1987. An Immunohistochemical Study on the Distribution of Endocrine Cells in the Gastrointestinal Tract of the Pig. *Jpn. J. Vet. Sci.*, 49: 105-114.
- Larsson L.I., F. Sundler, R. Hakanson, H.G. Pollack, J.R. Kimmel. 1974. Localization of APP a Postulated New Hormone, to a Pancreatic Endocrine Cell Type. *Histochemistry*, 42: 377-382.
- Mc Lelland J. 1990. A Colour Atlas of Avian Anatomy. Wolfe Publishing, Ltd. Aylesbury. England. 264 p.
- Saito, T., Y. Yamada, N. Kitamura, T. Yamashita. 1989. An Immunohistochemical Study on the Distribution of Endocrine Cells in the Gastrointestinal Tract of Domestic Pigeon (*Columba aviavar domestica*). *Z. Mikros. Anat. Forsch. Leipzig*, 103(2): 237-246.
- Sundler F. and R. Hakanson. 1977. Peptide Hormone Producing Endocrine/Paracrine Cells in the Gastro-Enteropancreatic Region. In: A. Bjorklund, T. Hokfelt and C. Ownan (eds.). *Handbook of Chemical Neuroanatomy*. Vol. 6. Elsevier. Science Publisher. B.V. p. 219-278.
- Yamada J., M.A.M. Rodrigues, N. Kitamura, V.D. Pai, T. Yamashita, T. Motizuki, N. Yanaihara. 1991. Motilin-Immunoreactive Cells in the Duodenum, Pyloric Stomach and Pancreas of Caiman (*Caiman Latirosis* and *Caiman Crocodilus, Alligatorinae*): Further Comparison Using Region-Specific Motilin Antisera. *Arch. Histol. Cytol.*, 54(3): 359-364.
- Yamanaka Y., J. Yamada, N. Kitamura, T. Yamashita. 1989. An Immunohistochemical Study on the Distribution of Endocrine Cells in the Chicken Gastrointestinal Tract. *Z. mikrosk-anat. Forsch. Leipzig*, 103: 437-446.