

Studi Kasus
Perubahan Patologi Anatomi akibat Cestodiasis pada Kucing

oleh

Sri Estuningsih

NIP 196006291990022001



Sekolah Kedokteran Hewan dan Biomedis

IPB University

2023

Judul Penelitian : Studi Kasus - Perubahan Patologi Anatomi akibat Cestodiasis pada Kucing
Nama Penulis : Sri Estuningsih
NIP : 19600629 199002 2 001
Divisi : Divisi Patologi, Departemen Klinik Reproduksi dan Patologi

Mengetahui

Dekan Sekolah Kedokteran Hewan dan Biomedis



Prof. drh. Deni Noviana, Ph.D., DAICViM

NIP. 19721116 199512 1 001

Tanggal: 9 Januari 2023

Studi Kasus

Perubahan Patologi Anatomi akibat Cestodiasis pada Kucing

oleh

Sri Estuningsih

NIP 196006291990022001

Dosen Divisi Patologi, Sekolah Kedokteran Hewan dan Biomedis, IPB University

Jalan Agatis, Kampus IPB Dramaga Bogor, 16680

Anamnesa

Seekor kucing liar atau kucing jalanan (*stray cat*) dibawa ke Rumah Sakit Hewan Pendidikan karena ditemukan dalam keadaan lemah dan kesulitan bernafas, serta sangat pucat. Kucing kedapatan mati sebelum dilakukan tindakan. Kemudian kucing dinekropsi untuk diketahui penyebab kematiannya.

Signalement

Nama Hewan : anonim
Jenis Hewan : Kucing
Ras : lokal
Warna Bulu : Putih kuning
Umur : dewasa muda
Jenis Kelamin : Jantan
Berat Badan : 2 kg

Hasil pemeriksaan nekropsi menunjukkan terdapat perubahan Patologi Anatomi pada berbagai organ, yaitu pada mukosa mata, hidung, anus dan kelamin terlihat pucat anemis. Larynx dan pharynx tampak pucat disertai adanya lapisan mukus berwarna putih transparent, mukosa trachea pucat, otot intercartilago trachea hyperemik, di dalam lumen trachea ditemukan cairan serous bening (Gambar 1). Mukosa bronkus merah, eksudat mukus didalam lumen dan terdapat cairan serous edema. Paru-paru berat, basah, berwarna merah merata, pada lobus cranialis sinistra terdapat fokus hemoragi, setelah dilakukan insisi keluar cairan serous berbusa, uji apung tenggelam menandakan pneumonia, dengan palpasi konsistensi meningkat, dan hepatisasi merah.

Perubahan yang terlihat menonjol adalah pada organ saluran cerna, seluruh serosa saluran cerna mulai esophagus hingga rectum sangat pucat dengan pelebaran pada usus halus terutama bagian ileum, mesenterium transparent, namun buluh darah baik arteri maupun vena berdilatasi menandakan terjadi hyperemia dan kongesti. Setelah lumen saluran cerna dibuka, lambung menunjukkan perubahan, lipatan rugae meninggi, mukosa membengkak dengan isi lumen eksudat mukopurulent bercampur gas (Gambar 2). Duodenum, mukosa menebal, pucat berisi eksudat mukus. Ileum juga mengalami penebalan mukosa, hemoragi dengan eksudat mukopurulent *et* hemoragis, dan terdapat sekumpulan cacing cestoda dewasa (Gambar 3)

yang menggulung mendesak lumen usus sehingga tampak dari luar (serosa) lumen meluas. Setelah dibersihkan eksudat dan cacing tersebut, tampak banyak fokus hemoragi pada permukaan mukosa ileum (Gambar 4) yang diperkirakan adalah belas gigitan *scolex* cacing cestoda yang menyebabkan hemoragi. Limfonodus mesenterika secara umum membengkak, berwarna merah, konsistensi memadat, dan terdapat limfonodus mesenterika yang sangat membengkak disebut sebagai limpadenopathy seperti Gambar 5.

Pankreas tampak pucat, bengkak dan berkesan basah. Hati dan ginjal pucat mengalami degenerasi. Limpa mengalami atrofi, tepi limpa membulat pada insisi di bagian hylus kering terikut pulpa pada pisau. Otak membengkak dengan gyrus yang melebar, pembuluh darah hyperemik, tampak organ otak baik cerebellum maupun cerebrum bengkak berkesan basah.

Pembahasan

Kucing merupakan hewan yang mudah berkembang biak. Percampuran betina dan jantan dewasa pada masa birahi akan menghasilkan keberhasilan kebuntingan yang cukup tinggi. Kepadatan populasi kucing liar terjadi karena tidak adanya kontrol populasi, yang umumnya dilakukan pada tahap pencegahan terjadinya konsepsi atau perkawinan. Kepadatan populasi kucing domestik liar adalah masalah global yang terkait dengan kesejahteraan kucing termasuk timbulnya penyakit dan dan risiko terhadap zoonosis (Rahmiati *et al.* 2020). Salah satu penyakit yang sering terjadi adalah infeksi parasit internal atau endoparasit.

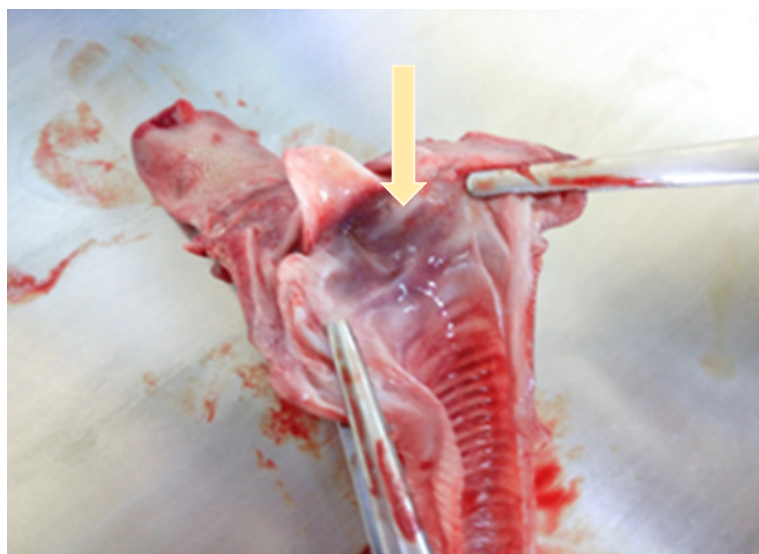
Infeksi endoparasit dapat dikelompokkan menjadi infeksi parasit cacing dan infeksi protozoa. Infeksi parasit cacing yang umum menginfeksi saluran pencernaan hewan peliharaan adalah spesies *Ancylostoma* spp., *Dipylidium caninum*, dan *Toxocara* spp., sementara infeksi protozoa yang umum menyerang saluran pencernaan hewan peliharaan adalah *Giardia duodenalis* (Pereira *et al.* 2016). Helminthiasis atau infeksi parasit cacing umum terjadi pada anjing dan kucing sehingga menyebabkan infeksi saluran pencernaan yang mempengaruhi pertumbuhan, produktivitas kerja, malnutrisi, dan menimbulkan masalah kesehatan (Janis *et al.* 2019). Beberapa spesies cacing yang bersifat zoonosis adalah *Toxocara* spp., *Taenia* spp., *Dipylidium caninum*, dan *Dirofilaria* spp. (McNamara *et al.* 2018). Helminthiasis adalah salah satu penyakit yang perlu diperhatikan pada kucing karena tidak menimbulkan gejala klinis yang serius, kecuali pada infeksi berat dan kronis.

Salah satu contoh hasil survey kejadian infeksi endoparasit pada anjing dan kucing telah dilakukan di salah satu klinik hewan Smilevet di Jakarta. Tingkat prevalensi helminthiasis secara keseluruhan di klinik Smilevet Kelapa Gading tidak mencapai 1% (Natasya *et al.* 2021). Temuan lain menunjukkan prevalensi telur cacing dalam kotoran kucing telah mencemari kantin, pasar, perkampungan, sekolah, dan taman di area publik Surabaya, dengan telur cacing zoonosis *Ancylostoma* sp., *Toxocara cati*, dan *Toxascaris leonina*, pada tingkat kontaminasi 200 butir/g feses (Wahyudi *et al.* 2017).

Sedangkan di Bogor, dari data sekunder yang didapat dari rekam medis periode 2016 – 2018, total kasus yang ditangani berjumlah 2 535. Total kasus yang diduga kecacingan pada kucing sebesar 49 kasus atau sebesar 1,93%. Sementara di *Greece* (Yunani) kejadian infeksi oleh *Dipylidium caninum* hanya sebesar 0.2% (Gelasakis *et al.* 2018).

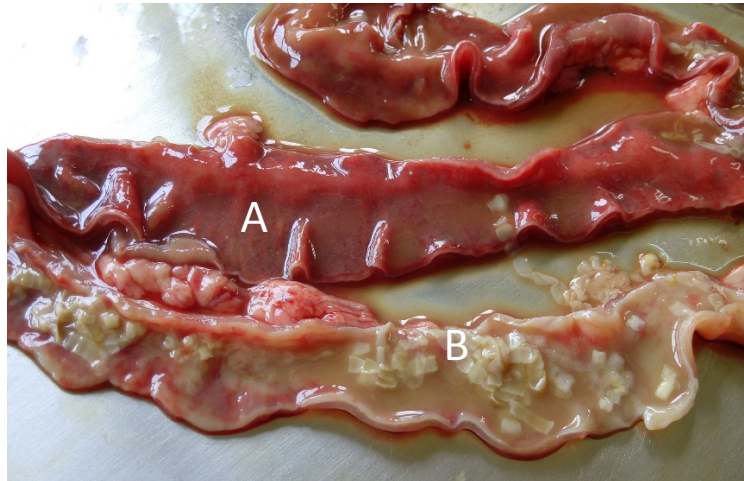
Hal yang berbeda dapat terjadi pada populasi anjing dan kucing jalanan yang tidak dipelihara orang, tanpa pemilik, yang kemungkinan besar dapat lebih besar. Belum ada hasil survey yang dapat disajikan. Beberapa kucing jalanan yang ditemukan oleh para pencinta kucing diperiksa ke dokter hewan, seperti kucing pada kasus ini. Kucing yang diperiksa pada kasus ini langsung diperiksa secara Patologi Anatomi, mengingat belum sempat dilakukan pemeriksaan klinis kucing sudah mati. Kucing menunjukkan kekurusan, pucat dan anus kotor mengindikasikan mengalami diare. Defisiensi besi dan defisiensi kobalamin, sebagai gejala sisa dari penyakit gastrointestinal (GI) kronis, dapat mengakibatkan anemia dan peningkatan morbiditas pada kucing dengan enteropati kronis. Hal ini ditunjukkan pada pemeriksaan klinis sebagai kepacatan mukosa di permukaan tubuh (konjungtiva, hidung, gusi, anus, preputium) (Hunt dan Jugan 2020). Kepacatan pada mukosa disebabkan karena defisiensi Besi (Fe) dan cobalamin.

Kucing ini mengalami infeksi saluran cerna akibat adanya sejumlah cacing cestoda dewasa yang menyebabkan adanya hemoragi pada usus halus. Hemoragi terjadi akibat cacing membenamkan kait mulutnya pada lapisan mukosa usus untuk mempertahankan posisinya sebagai parasit internal sehingga ia tetap mampu berada pada lumen usus dan menerima pasukan makanannya. Hemoragi mengakibatkan kehilangan sel darah merah dan kemudian berkembang terjadi anemia.



Gambar 1 Mukosa larynx dan pharynx pucat anemis (panah)

Dalam kekurangan zat besi baik yang bersifat fungsional atau absolut, anemia dapat terjadi dan berkembang, karena zat besi tidak tersedia untuk proses eritropoiesis. Anemia bisa diperparah oleh peradangan dengan meningkatnya sel darah merah, proses fagositosis dan menurunkan rentang hidup sel darah merah yang bersirkulasi (Domenico *et al.* 2007). Dalam keadaan menurunnya kemampuan fagositosis, kerusakan sel epitel penutup lumen usus, akan menyebabkan terjadinya invasi microbiota normal usus dan menyebabkan peradangan mukosa usus atau enteritis. Menurut Nelson & Couto (2003), diare merupakan peningkatan frekuensi pengeluaran feses yang mengandung air melebihi normal. Diare terjadi bila terdapat gangguan transpor terhadap air dan elektrolit pada saluran cerna. Diare merupakan gejala klinis umum yang dapat terjadi pada beberapa penyakit.



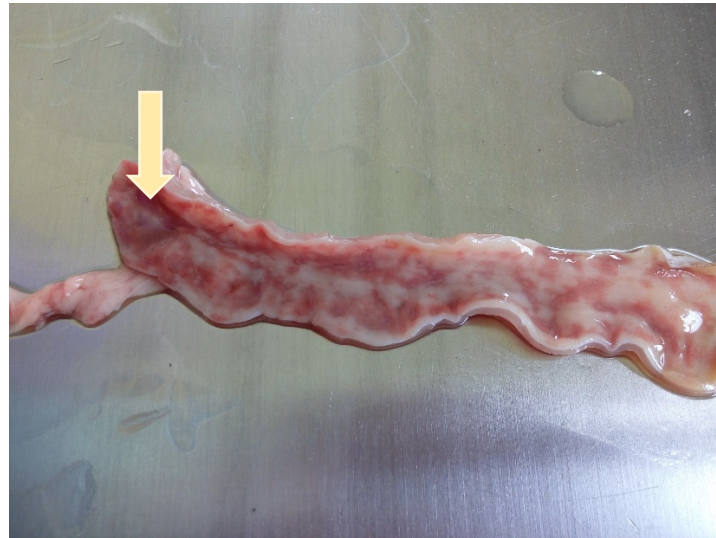
Gambar 2 Enteritis mukopurulent et hemorrhagi (A) dengan cacing cestoda dewasa (B) pada lumen usus



Gambar 3 Kumpulan cacing cestoda dewasa

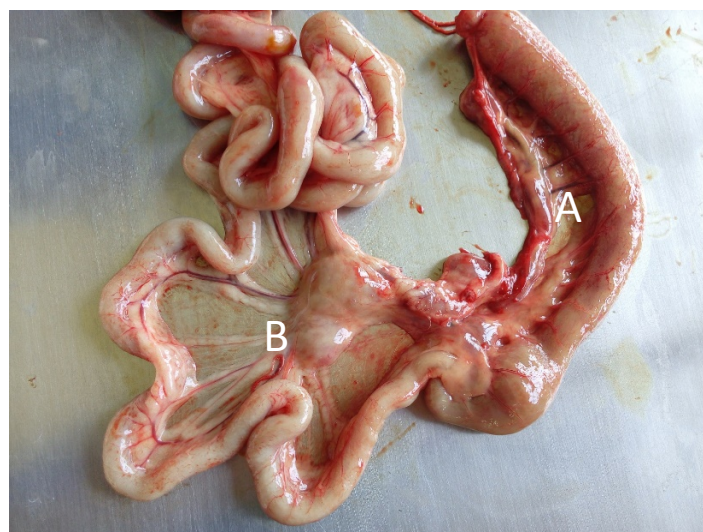
Penyebab dari enteritis dapat bermacam-macam mulai dari parasit internal (cacing), bakteri, protozoa, hingga virus (Heller dan Chirgerwe 2018). Semua jenis hewan dapat mengalami enteritis. Faktor risiko dari enteritis ini adalah stres, perjalanan, kepadatan, sanitasi yang buruk, dan kekurangan gizi (Mayer dan Donnelly 2013). Enteritis hemorrhagis dapat diartikan perdarahan pada daerah intestinal yang disebabkan oleh peradangan pada daerah intestinal tersebut. Pada kasus kucing jalanan ini penyebabnya adalah luka akibat gigitan *Dipylidium* sp. yang disusul oleh invasi bakteri usus melalui luka gigitan cacing pita tersebut. Adanya peradangan mulai dari lambung hingga usus dengan eksudat berbeda menunjukkan peran penyebab yang berbeda pada bagian lambung dan duodenum eksudat yang terbentuk adalah mukopurulent, yang merupakan kombinasi antara eksudat mukus, yang dihasilkan oleh sel goblet pada lambung dan usus, sedangkan pada usus bagian ileum dan jejunum eksudatnya berupa mukopurulent et hemorrhagis, kombinasi antara eksudat mukopurulent akibat invasi bakteri serta eksudat hemoragis yang disebabkan terjadinya

kerusakan pembuluh darah sub mukosa akibat cacing *Diphylidium* sp. Peradangan pada usus atau enteritis menyebabkan terjadinya pembengkakan dan peradangan dari lymphonodus mesenterika (Lymphadenopati). Lymphadenopati dapat terjadi pada peradangan umum (sepsis) ataupun radang lokal (Lucey *et al.* 2005).

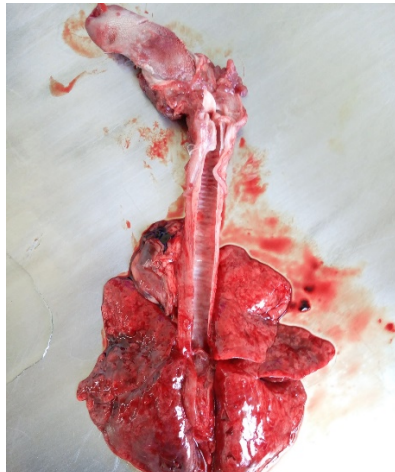

Gambar 4 Mukosa ileum yang mengalami hemoragi submukosa (panah)

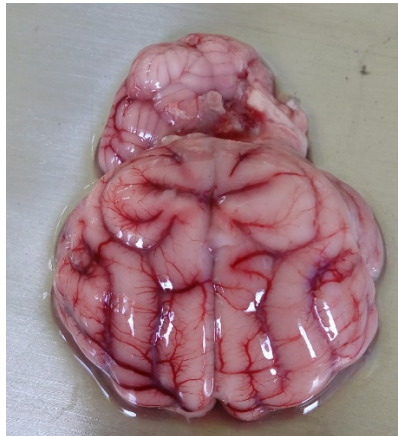Dengan adanya kekurangan protein akibat pembajakan asupan protein oleh cacing dan disusul kerusakan epitel lumen usus akibat enteritis bakterial, maka akan menyebabkan terjadinya hypoproteinemia yaitu suatu kondisi kekurangan protein dalam darah. Hal ini akan menyebabkan viskositas darah menjadi encer yang memudahkan terjadinya pasase plasma darah melalui kapiler. Pada organ paru paru akan menyebabkan edema pulmonum (Gambar 6), plasma darah mengisi ruang alveol, menyebabkan jumlah oksigen yang mampu masuk ke dalam alveol berkurang. Pada organ otak akan terjadi edema perivaskuler yang ditunjukkan dengan perubahan Patologi Anatomi bengkak berkesan basah (Gambar 7). Ekstrapasase plasma protein ini menunjukkan bahwa kucing tersebut mengalami septisemia atau infeksi secara general melalui infeksi darah akibat cestodiasis yang diikuti infeksi salah satu Enterobakteria (Harms *et al.* 1981).



Gambar 5 Lymphadenitis (A) dan lymphadenopathy (B) akibat enteritis



Gambar 6 Edema pulmonum, paru paru basah dengan cairan eksudat sereous



Gambar 7 Edema pada otak akibat hypoprotein

Kesimpulan

Dari hasil pengamatan Patologi Anatomi dapat disimpulkan bahwa kucing mengalami anemia parah dan kondisi hypoproteinemia akibat investasi cacing Cestoda (Cestodiasis) yang menyebabkan penurunan sistem imun sehingga kucing mengalami septisemia yang berakhir dengan kematian.

Daftar Pustaka

- Adam H, Maria CJ. 2020. Anemia, iron deficiency, and cobalamin deficiency in cats with chronic gastrointestinal disease. *Journal of Veterinary Internal Medicine*.
- Athanasios IG, Konstantinos A, Athanasios A, Frederic B. 2018. Feline gastrointestinal parasitism in Greece: Emergent zoonotic species and associated risk factors. *Parasites & Vectors*. 11.

- De Domenico I, Ward DM, Kaplan JH. 2007. Regulation: Ironing out the details. *J Clin Invest.* 117:1755-1758.
- Harms B, George K, Balazs B, Robert D. 1981. Effect of hypoproteinaemia on pulmonary and soft tissue oedema formation. *Critical Care Medicine.* 9(7):503–508.
- Heller MC, Chirgerwe M. 2018. Diagnosis and treatment of infectious disease in adult ruminants. *Vet Clin North Am Food Anim Pract.* 34(1):119–131.
- Janis DWN, Deta HU, Winarso A. 2019. Perubahan bobot badan anak anjing lokal terinfeksi *Toxocara canis* setelah pemberian pyrantel pamoat di Kota Kupang. *Jurnal Veteriner Nusantara.* 2(2):49–59.
- Lucey BC, Stuhlfaut JW, Soto JA. 2005. Mesenteric lymph nodes: Detection and significance on MDCT. *AJR Am J Roentgenol.* 184:41–44.
- Maria N, Ridi A, Risa T, Didit T, Wardaningrum AH. 2021. *Acta Veterinaria Indonesiana.* 9(3):215–222.
- Mcnamara J, Drake J, Wiseman S, Wright I. 2018. Survey of European pet owners quantifying endoparasitic infection risk and implications for deworming recommendations. *Parasites and Vectors.* 11(571):1–12.
- Mayer J, Donnelly TM. 2013. *Clinical Veterinary Advisor : Birds and Exotic Pets.* London (UK) : Elsevier.
- Nelson RW, Couto CG. 2003. *Small Animal Internal Medicine.* 3rd edition. Missouri (US): Mosby Inc.
- Nurul TW, Lucia TS, Kusnoto, Sri M, Ira SY, Maslichah M. 2017. Prevalence of helminth eggs in cat feces contaminating public areas in Surabaya. *Indonesian Journal of tropical and Infectious diseases.* 6.
- Pereira A, Martins A, Brancal H, Vilhena H, Silva P, Pimenta P, Diz-lobes D, Neves N, Coimbra M, Alves CA. 2016. Parasitic zoonoses associated with dogs and cats: A survey of Portuguese pet owner's awareness and deworming practices. *Parasites and Vectors.* 9(245):1–9.
- Rahmiati DU, Wismandanu O, Anggraeni TK. 2020. Kontrol populasi dengan kegiatan sterilisasi kucing liar di lingkungan Unpad. *Dharmakarya.* 9(2).